

# Die Dermatologie

Zeitschrift für Dermatologie, Venerologie und verwandte Gebiete

## Genitoanal- dermatosen

- Aktuelle Leitlinien
- Anorektales malignes Melanom
- Genitaler Lichen sclerosus und Lichen planus
- Anogenitalwarzen
- Humane Affenpocken (Mpox)

## Mastozytose



Ihr *One Minute Wonder*: Perioperative Antibiose in der Dermatochirurgie

# Plaque-Psoriasis? Psoriasis-Arthritis?

Heute behandeln.  
Morgen schützen. #

 **Cosentyx**<sup>®</sup>  
secukinumab

-  **Direkt.** §
-  **Wirkstark.** ‡
-  **Langanhaltend.** §

> **1.000.000**  
**Patient\*innen**<sup>1</sup>  
weltweit, über alle Indikationen

CDLQI = Children's Dermatology Life Quality Index; DLQI = Dermatology Life Quality Index; PASI = Psoriasis Area and Severity Index; W = Woche.

# „Heute behandeln“ ist definiert als nachgewiesene Wirksamkeit auf der Haut, Sonderlokalisationen (palmo-planter Psoriasis, Nagel- und Kopfhaut-Psoriasis) sowie bei Psoriasis-Arthritis. „Morgen schützen“ ist definiert als nachgewiesene langanhaltende Wirksamkeit auf der Haut, langanhaltende Wirksamkeit bei Psoriasis-Arthritis, Erhalt der Gelenkstruktur, langanhaltende Verbesserung der Lebensqualität.<sup>a-9</sup>

**a** Bissonnette R et al. J Eur Acad Dermatol Venereol 2018; 32: 1507–1514. **b** McInnes IB et al. Lancet Rheumatol 2020; 2(4): e227–e235. **c** Mease PJ et al. RMD Open 2021; 7: e001600. **d** Marzo-Ortega et al. Lancet Rheumatol 2020; 2(6): e339–e346. **e** Krasowska, WCPD 2021, Poster SP09. **f** Armstrong AW et al. PLoS One 2012; 7(12): e52935. **g** Gottlieb AB et al. Br J Dermatol 2020 Apr; 182(4): 889–899.

§ Direkt: Jeder zweite Patient erreicht PASI 75 bereits in Woche 4.<sup>a</sup> 8 von 10 Patienten erreichen PASI 90 bereits in Woche 16.<sup>a</sup> **a** Thaci D et al. J Am Acad Dermatol 2015; 73(3): 400.

‡ Wirkstark: Über 8 von 10 Patienten haben einen PASI < 3 in Woche 24.<sup>a</sup> 8 von 10 Patienten erreichen PASI 90 bereits in Woche 16.<sup>b</sup> Erhalt der Gelenkstruktur bei fast 90% der Psoriasis-Arthritis Patienten über 2 Jahre.<sup>c</sup> 52% der Patienten halten den ACR50 über 5 Jahre.<sup>d</sup> **a** Thaci D et al. JEADV 2020; 34(2): 310–318. **b** Thaci D et al. J Am Acad Dermatol 2015; 73(3): 400. **c** Mease PJ et al. RMD Open 2021; 7: e001600. **d** McInnes IB et al. Lancet Rheumatol 2020; 2(4): e227–e235.

§ Langanhaltend: Langanhaltend wirkstark auf die Haut.<sup>a</sup> **a** Bissonnette R et al. J Eur Acad Dermatol Venereol 2018; 32(9): 1507–1514.

1. Novartis financial report Q3/2023, Novartis Pharma AG, Basel, <https://www.novartis.com/investors>, abgerufen am 31.10.2023.

**Cosentyx<sup>®</sup> 75 mg Injektionslösung in einer Fertigspritze, Cosentyx<sup>®</sup> 150 mg Injektionslösung in einer Fertigspritze, Cosentyx<sup>®</sup> 150 mg Injektionslösung in einem Fertigpen, Cosentyx<sup>®</sup> 300 mg Injektionslösung in einer Fertigspritze, Cosentyx<sup>®</sup> 300 mg Injektionslösung in einem Fertigpen.** **Wirkstoff:** Secukinumab (in Ovarialzellen d. chinesis. Hamsters [CHO-Zellen] produzierter, gg. Interleukin-17A gerichteter, rekombinanter, vollständig humaner monoklonaler Antikörper d. IgG1/k-Klasse). **Zus.-setz.:** Arzneil. wirks. Bestand.: 1 Fertigspritze enthält 75 mg Secukinumab in 0,5 ml bzw. 1 Fertigspritze/Fertigpen enthält 150 mg Secukinumab in 1 ml bzw. 300 mg Secukinumab in 2 ml. **Sonst. Bestandt.:** Trehalose-Dihydrat, Histidin, Histidinhydrochlorid-Monohydrat, Methionin, Polysorbat 80, Wasser f. Inj.-zwecke. **Anwend.:** Behandl. v. Kindern u. Jugendl. ab 6 J. mit mittelschwerer bis schwerer Plaque-Psoriasis, d. für eine system. Therapie in Frage kommen. Behandl. v. Kindern u. Jugendl. ab 6 J. mit Entesitis-assoziiierter Arthritis od. juveniler Psoriasis-Arthritis, allein od. in Kombination mit Methotrexat (MTX), wenn Erkrankung unzureich. auf eine konventionelle Therapie angesprochen hat od. d. diese nicht vertragen. **150/300 mg Injektionslösung zusätzl.:** Behandl. erw. Pat. mit mittelschwerer bis schwerer Plaque-Psoriasis, d. für eine system. Therapie in Frage kommen. Behandl. erw. Pat. mit mittelschwerer bis schwerer aktiver Hidradenitis suppurativa (Acne inversa), d. auf eine konventionelle system. HS-Therapie unzureichend angesprochen haben. Behandl. erw. Pat. mit aktiver Psoriasis-Arthritis, allein od. in Kombination mit MTX, wenn d. Ansprechen auf eine vorhergeh. Therapie mit krankheitsmodifizierenden Antirheumatika (DMARD) unzureich. gewesen ist. Behandl. erw. Pat. mit aktiver ankylosierender Spondylitis, d. auf eine konventionelle Therapie unzureich. angesprochen haben. Behandl. erw. Pat. mit aktiver nicht-röntgenolog. axialer Spondylarthritis mit objektiven Anzeichen d. Entzündung, angez. durch erhöhtes C-reaktives Protein (CRP) u./od. Nachweis durch Magnetresonanztomographie (MRT), d. unzureich. auf nichtsteroid. Antirheumatika (NSAR) angesprochen haben. **Gegenanz.:** Überempfindlichkeit gg. d. Wirkstoff od. einen d. sonst. Bestandt. Klinisch relevante, aktive Infekt. (z. B. aktive Tuberkulose). **Nebenw.:** *Sehr häufig:* Infekt. d. oberen Atemwege. *Häufig:* Oraler Herpes, Kopfschmerzen, Rhinorrhö, Diarrhö, Übelkeit. *Ermüdung.* *Gelegentl.:* Orale Candidose, Otitis externa, Infekt. d. unteren Atemwege, Tinea pedis, Neutropenie, Konjunktivitis, Entzündl. Darmkrankungen, Dyshidrot. Ekzem, Urtikaria. *Selten:* Anaphylakt. Reakt. Exfoliative Dermatitis, Hypersensitivitätsvaskulitis. *Häufigkeit nicht bekannt:* Mukokutane Candidose (einschl. ösophageale Candidose), Pyoderma gangraenosum. **Verschreibungspflichtig. Weit. Angaben:** S. Fachinformationen. Stand: Mai 2023 (MS 05/23.23). **Novartis Pharma GmbH, Roonstr. 25, 90429 Nürnberg.** Tel.: (09 11) 273-0. Fax: (09 11) 273-12 653. [www.novartis.de](http://www.novartis.de)

 **NOVARTIS**

- 4 Einführung zum Thema: Anogenitalerkrankungen  
*A. Kreuter · R. N. Werner*
- 7 Aktuelle Leitlinien zur Diagnostik und Therapie von Erkrankungen im Anogenitalbereich  
*M. Kinberger · R. N. Werner*
- 15 Anorektales malignes Melanom. Aktuelles zu Klinik, Diagnostik und Therapie  
*J. Matull · A. Kreuter · U.-P. Wehry et al.*
- 22 Genitaler Lichen sclerosus und Lichen planus  
*G. Kirtschig · M. Kinberger*
- 30 Anogenitalwarzen – ein Update  
*D. Chromy · S. Silling · U. Wieland et al.*
- 40 Humane Affenpocken (Mpox)  
*S. Mrosik · H. Rasokat · M. Fabri et al.*

Leitthema

## Genitoanaldermatosen

Redaktion: A. Kreuter, Oberhausen und Duisburg · R. Werner, Berlin

- 48 *Trichophyton mentagrophytes* Genotyp VII als zunehmender Auslöser anogenitaler Infektionen  
*V. L. Müller · A. Kreuter · S. Uhrlaß et al.*
- 55 Genitoanale Infektionen durch Panton-Valentine-Leukozidin(PVL)-positiven *Staphylococcus aureus*. Schmierinfektion oder sexuell übertragbare Erkrankung?  
*G. Balakirski · S. C. Hofmann*

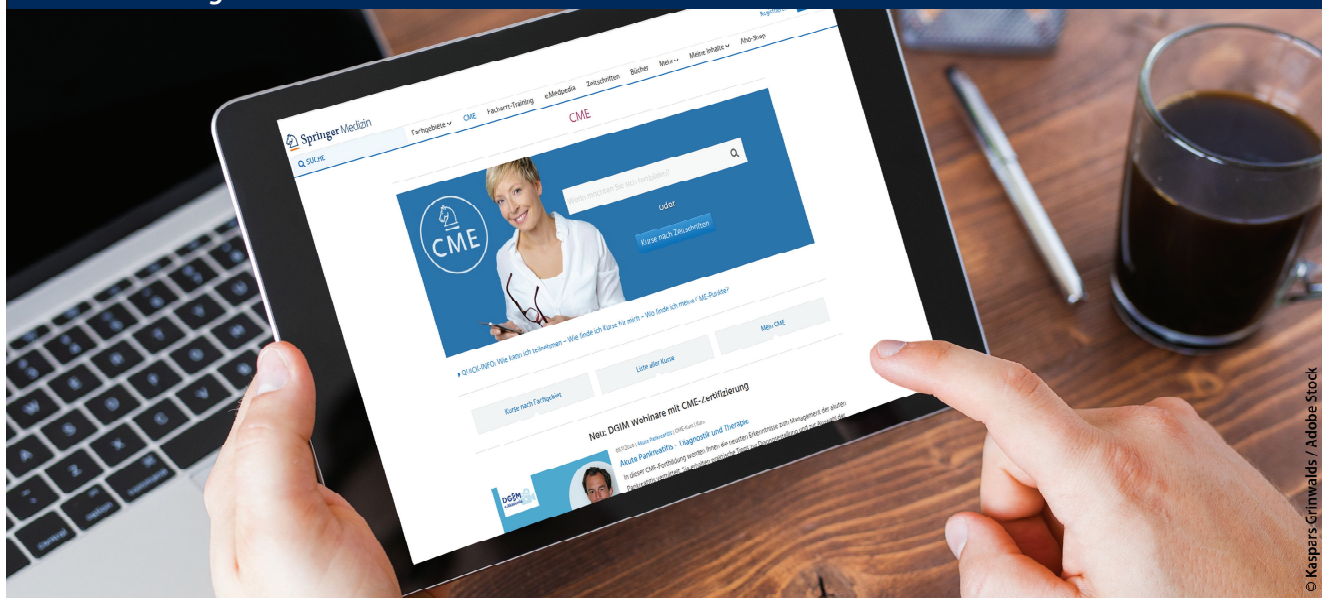- 1 **In eigener Sache**  
Über 2 Jahrzehnte als Schriftleiter – Board und Redaktion der Zeitschrift *Die Dermatologie* verabschieden Herrn Professor Alexander Kapp  
*J. Kind*
- 3 **Editorial**  
*Die Dermatologie* – Fortführung von Qualität und Tradition im Wandel der Zeit  
*E. von Stebut · A. Kreuter*
- 61 **Originalien**  
Hautkrebsfrüherkennung in der alternden Bevölkerung Sachsen-Anhalts. Inanspruchnahme sowie förderliche und hinderliche Faktoren  
*S. Walter · C. Hasenpusch · I. Hrudehy et al.*
- 70 **One Minute Wonder**  
Bakterielle Endokarditis und hämatogene Gelenkprotheseninfektion. Perioperative Antibiose in der Dermatochirurgie sinnvoll?  
*J. Schlager · D. Hartmann · B. Kendziora*
- 71 **Kasuistiken**  
Therapie von behandlungsresistenten Mosaikwarzen mittels laserassistierter photodynamischer Therapie (PDT) mit Methylaminolävulinat (MAL)  
*R. Nienstedt · B. Schlagenhauff · B. C. Rümmelein*

CME



- 75 Mastozytose – eine häufig unerkannte Erkrankung  
*M. Muñoz · F. Siebenhaar*
- 85 Fragebogen
- 87 **Wie lautet die Diagnose?**  
Therapierefraktäre Mundschleimhautulzera bei einem 55-jährigen Patienten  
*M. Braun · S. Ständer · A. Vorobyev et al.*
- Verschiedenes**
- Impressum**

Titelbild: Anorektales Melanom: In der Immunhistochemie zeigt sich eine deutliche zytoplasmatische Reaktivität für HMB-45.  
© Institut für Pathologie, Mülheim an der Ruhr



### Ihre Fortbildungen in *Die Dermatologie*

Liebe Leserinnen und Leser, Ihre Fachzeitschrift bietet Ihnen aktuelle Fortbildungsbeiträge, die im Laufe mehrerer Jahre ein weitreichendes Themenspektrum abdecken.

In den Jahren „2022“ und „2023“ sind folgende CME-Beiträge erschienen:

#### Allgemeine Dermatologie

- Stigmatisierung und soziale Angst (10/23, J. Munz et al)
- Injektionsanatomie (8/23, W.G. Philipp-Dormston et al)
- Nützliches Wissen zu Tätowierungen (7/23, L.M. Kühn et al)
- Diagnostik von Arzneimittelallergien und -intoleranzen (5/23, C. Walter, I. Neustädter)
- Häufige Nagelerkrankungen im Kindes- und Jugendalter (3/23, G. Balakirski, Ch. R. Löser)
- Kapillarmikroskopie (1/23, R. Hasseli-Fräbel et al)
- Smart Skin (11/22, Ch. Kiani, Ch. Steiner, A. Zink)

- Hautveränderungen bei Vitamin- und Mineralstoffmangel (8/22, A. Schöller, C. Géraud)
- Ultraschalldiagnostik (7/22, J. Ulrich et al)
- Digitale Gesundheitsanwendungen und Datenschutz (5/22, N. Kirsten et al)
- Häufige Diagnosen im dermatologischen Bereitschaftsdienst (2/22, V. Lang et al)

#### Dermatochirurgie

- Mikroskopisch kontrollierte Chirurgie (6/23, C. Müller et al)
- Therapie von Keloiden am Ohr (9/22, F. Oettgen, F. Haubner)
- Ulcus cruris venosum - chirurgische Therapie (6/22, B. Juntermanns et al)

#### Dermatoonkologie

- Gerinnungsstörungen bei Tumorerkrankungen (10/22, M. Voigtländer, F. Langer)
- Therapie bei Mycosis fungoides und Sézary-Syndrom (1/22, J. D. Albrecht, J. P. Nicolay)

#### Autoimmundermatosen, entzündliche Dermatosen, Infektiologie

- Klinik, Erreger und Diagnostik von Dermatomykosen (12/23, P. Nenoff et al)
- Chronische Prurigo (11/23, M. P. Pereira, M. Metz)
- Rosazea (9/23, A.-Ch. Kuna et al)
- Adultes Still-Syndrom (4/23, S. Vordenbäumen, E. Feist)
- Sexuell übertragbare Infektionen unter dem Einfluss der COVID-19-Pandemie (2/23, N. Nowack et al)
- Eosinophile Dermatosen (12/22, U. Raap et al)
- Autoinflammation (4/22, G. Horneff et al)
- Weichgewebeinfektionen (3/22, R. Rongisch, M. Fabri)

Herzlichen Dank an unsere Herausgebenden, Gutachterinnen und Gutachter sowie den Autorinnen und Autoren für ihren außerordentlichen Einsatz bei der Akquise, Erstellung und Begutachtung!

# Der Sessel

Für Sie ist es eine  
bequeme Sitzgelegenheit.

Für Ihre Patient:innen mit  
Acne inversa fühlt es sich  
an wie tausend Nadeln.

**Dürfen wir das  
weiterhin zulassen?**

**Mehr Informationen zu  
Acne inversa (Hidradenitis  
suppurativa)**



Inspired by patients.  
Driven by science.



**Herausgeberinnen und Herausgeber / Editors**

Prof. Dr. A. Kreuter, Oberhausen und Duisburg (Editor in Chief)  
 Prof. Dr. E. von Stebut-Borschitz, Köln (Editor in Chief)

Prof. Dr. P. Arenberger, Prag  
 Prof. Dr. M. Augustin, Hamburg-Eppendorf  
 Prof. Dr. J. C. Becker, Essen  
 Prof. Dr. C. Berking, Erlangen  
 Oberstarzt Dr. M. Fischer, Hamburg  
 Prof. Dr. M. Hertl, Marburg  
 Prof. Dr. S. Hofmann, Wuppertal  
 Prof. Dr. B. Homey, Düsseldorf  
 Prof. Dr. R. Kaufmann, Frankfurt am Main  
 Prof. Dr. J. Krutmann, Düsseldorf  
 Prof. Dr. P. Nénoff, Mölbis  
 Prof. Dr. U. Raap, Oldenburg  
 Prof. Dr. dr. M. Sárdy, Budapest  
 Prof. Dr. K. Scharffetter-Kochanek, Ulm  
 Prof. Dr. M. Schmuth, Innsbruck  
 Prof. Dr. Dr. h.c. S. Ständer, Münster  
 Prof. Dr. R.-M. Szeimies, Recklinghausen  
 PD Dr. Dr. A. Zink, München

**Herausgebende Rubrik CME/Continuing Medical Education**

Prof. Dr. E. Gaffal, Magdeburg Prof. Dr. R.-M. Szeimies,  
 Recklinghausen  
 Prof. Dr. Dr. h.c. S. Ständer, Münster PD Dr. Dr. A. Zink, München

**Rubrikherausgeberin Originalien, Übersichten, Kasuistiken, Wie lautet Ihre Diagnose?**

Prof. Dr. D. Bruch-Gerharz, Düsseldorf

**Rubrikherausgeber Dermatoskopie – Fall des Monats**

Prof. Dr. A. Blum, Konstanz Prof. Dr. R. Hofmann-Wellenhof, Graz

**Rubrikherausgebende Journal Club**

Prof. Dr. J. Krutmann, Düsseldorf Dr. E. Makrantonaki, Ulm  
 (Leitung) Prof. Dr. B. Wedi, Hannover  
 Prof. Dr. R. Gläser, Kiel Prof. Dr. A. Yazdi, Aachen  
 Prof. Dr. B. Homey, Düsseldorf

**Rubrikherausgebende One Minute Wonder**

Dr. S. Preis, München PD Dr. Dr. A. Zink, München

**Rubrikherausgebende „Neue Ideen für die Medizin“**

Dr. N. Kirsten, Hamburg PD Dr. Dr. A. Zink, München

**Rubrikherausgebende Dermatochirurgie**

Prof. Dr. S. Grunewald, Leipzig  
 Prof. Dr. D. Hartmann, München  
 Dr. Dr. L. Kofler, Biberach an der Riß  
 und Tübingen  
 PD Dr. T. Wetzig, Weißenfels

**Ehrenherausgeber / Honorary Editors**

Prof. Dr. Dr. h.c. mult. Prof. Dr. D. Petzoldt, Heidelberg  
 O. Braun-Falco †, München Prof. Dr. Dr. h.c. mult. T. Ruzicka,  
 München  
 Prof. Dr. Dr. h.c. E. Christophers, Kiel  
 Prof. Dr. A. Kapp, Hannover

**Associate Editor**

Prof. Dr. B. Wedi, Hannover

**Rubrikherausgeber / Section Editors**

Prof. associat (Carol Davila) Dr. Prof. Dr. T. Werfel, Hannover  
 K. Fritz, Landau

**Beirat national / National Advisory Board**

Prof. Dr. C. Bayerl, Wiesbaden Prof. Dr. M. Kerscher, Hamburg  
 Prof. Dr. S. Beissert, Dresden Prof. Dr. C.-D. Klemke, Karlsruhe  
 Prof. Dr. M. Berneburg, Regensburg Prof. Dr. L. Kowalzik, Plauen  
 Prof. Dr. Dr. T. Bieber, Bonn Prof. Dr. H. Löffler, Heilbronn  
 Prof. Dr. T. Biedermann, München Prof. Dr. R. Rompel, Kassel  
 Prof. Dr. N. H. Brockmeyer, Bochum PD Dr. H.-J. Schulze, Hornheide  
 Prof. Dr. E. Dippel, Ludwigshafen Prof. Dr. T. Schwarz, Kiel  
 Prof. Dr. I. Effendy, Bielefeld PD Dr. H. Stege, Detmold  
 Prof. Dr. St. Emmert, Rostock Prof. Dr. K. Steinbrink, Münster  
 Prof. Dr. A. Enk, Heidelberg Prof. Dr. M. Sticherling, Erlangen  
 Prof. Dr. L. French, München Prof. Dr. E. Stockfleth, Bochum  
 Prof. Dr. K. Ghoreschi, Berlin Prof. Dr. W. Stolz, München  
 Prof. Dr. U. Gieler, Gießen Prof. Dr. C. Sunderkötter, Halle  
 Prof. Dr. M. Goebeler, Würzburg Prof. Dr. C. Traidl-Hoffmann,  
 Augsburg  
 Prof. Dr. S. Goerdts, Mannheim Prof. Dr. M. Tronnier, Hildesheim  
 Prof. Dr. S. Grabbe, Mainz Prof. Dr. T. Vogt, Homburg/Saar  
 Prof. Dr. R. Gutzmer, Minden Prof. Dr. E. Weisshaar, Heidelberg  
 Prof. Dr. A. Hauschild, Kiel Prof. Dr. J. Welzel, Augsburg  
 Prof. Dr. R. A. Herbst, Erfurt Prof. Dr. U. Wollina, Dresden  
 Prof. Dr. U. Hillen, Berlin Prof. Dr. A. Yazdi, Aachen  
 Prof. Dr. T. Jakob, Gießen

**Beirat international / International Advisory Board**

Prof. Dr. M. Amagai, Tokio Prof. Dr. A. Morita, Nagoya  
 Prof. Dr. D.R. Bickers, New York Prof. Dr. K. Rappersberger, Wien  
 Prof. Dr. L. Borradori, Bern Prof. Dr. A. Reich, Rzeszów  
 Prof. Dr. C. Feliciani, Parma Prof. Dr. A.-V. Roussaki-Schulze,  
 Larissa  
 Prof. Dr. M. Gilliet, Lausanne Prof. Dr. A. Taieb, Bordeaux  
 Prof. Dr. R. Gyulai, Pecs Prof. Dr. G.-S. Tiplica, Bukarest  
 Prof. Dr. G. Jemec, Roskilde Prof. Dr. S. Valiukevičienė, Kaunas  
 Prof. Dr. K. Katsuoka, Kitasato Prof. Dr. P. Wolf, Graz  
 Prof. Dr. B. Marinovic, Zagreb  
 Prof. Dr. L. Mekokishvili, Tbilisi

**Begründet 1950 von A. Marchionini, Hamburg****Für Autorinnen und Autoren**

Alle Serviceleistungen und Informationen rund um Ihre Publikation bei Springer Medizin finden Sie online unter:

[www.springermedizin.de/schreiben](http://www.springermedizin.de/schreiben)

Unsere Autorenleitfäden finden Sie unter „Hinweise für Autoren“ auf:

<https://www.springer.com/journal/105/submission-guidelines>

**Manuskripteinreichung:**

Bitte reichen Sie Ihr Manuskript über das Online-System „Editorial Manager“ ein:  
<https://www.editorialmanager.com/deha>

Bei Fragen zur Einreichung wenden Sie sich bitte an:  
 Sigrid Gehrke (Redaktionsassistentin)  
 E-Mail: [sdgerke@googlemail.com](mailto:sdgerke@googlemail.com)



14 Tage  
kostenlos  
testen!

 **e.Med**

## Das Fachabo für gesichertes Wissen und zertifizierte Fortbildung

Mit e.Med erhalten Sie Zugang zu allen Informationen auf SpringerMedizin.de: Die neuesten Publikationen, ein umfangreiches Fortbildungsangebot sowie e.Medpedia, die digitale Enzyklopädie. So bleiben Sie immer auf dem aktuellsten Stand!

**Jetzt registrieren und unverbindlich testen!**

[SpringerMedizin.de/eMed-Abos](https://www.springermedizin.de/eMed-Abos)



**CME-Fortbildungen** mit über 600 zertifizierten Kursen



Auf alle **Fachzeitschriften** von Springer Medizin online zugreifen



Nachschlagen auf Basis geprüfter Standardwerke mit **e.Medpedia**



**Facharzt-Trainings** mit fallbasierten Tutorials für ausgewählte Fachbereiche



Regelmäßig eine **gedruckte Fachzeitschrift** nach Wahl per Post



**Update Newsletter** mit dem Aktuellsten aus Ihrem Fachgebiet



*Gleich informieren*

# Clear Satisfaction

Vollständig erscheinungsfreie Haut.\*  
Langanhaltend.\* Schnell.° Von Kopf bis Fuß.<sup>1-3</sup>



Taltz® – Der IL-17A-Inhibitor für Kinder<sup>#</sup> und Erwachsene mit Plaque-Psoriasis<sup>+</sup> und Erwachsene mit Psoriasis-Arthritis<sup>++</sup>

Lilly

\* PASI 100, Woche 264; 66,5% (Post-hoc Analyse, as observed; Woche 0: N=385; Woche 264: Nx=194).<sup>1</sup> ° Signifikant schnelleres PASI-100-Ansprechen vs. Guselkumab in Woche 12: Ixekizumab=41,3%; Guselkumab=24,9%.<sup>3</sup> # Ab 6 Jahren ≥ 25 kg. +Taltz® ist zugelassen für Erwachsene und Kinder (ab 6 Jahren, Körpergewicht ≥ 25 kg) mit mittelschwerer bis schwerer Plaque-Psoriasis, die für eine systemische Therapie in Frage kommen. ++Taltz®, allein oder in Kombination mit Methotrexat, ist angezeigt für die Behandlung erwachsener Patienten mit aktiver Psoriasis-Arthritis, die unzureichend auf eine oder mehrere krankheitsmodifizierende Antirheumatika (DMARD) angesprochen oder diese nicht vertragen haben.

1. Blauvelt A et al. J Am Acad Dermatol. 2021 Aug;85(2):360-368. 2. Guenther L et al. Acta Derm Venereol. 2020 Jan 7;100(1):adv00006. 3. Aktuelle Taltz® Fachinformation.

**Bezeichnung des Arzneimittels:** Taltz® 80 mg Injektionslösung in einem Fertigpen/in einer Fertigspritze. **Zusammensetzung:** Arzneilich wirksamer Bestandteil: Fertigpen/Fertigspritze enthält 80 mg Ixekizumab in 1 ml Lösung; sonstige Bestandteile: Saccharose, Polysorbat 80, Wasser für Injektionszwecke, Natriumhydroxid kann zur pH Wert Einstellung verwendet werden. **Anwendungsgebiete:** **Plaque-Psoriasis:** Behandlung von erwachsenen Patienten mit mittelschwerer bis schwerer Plaque-Psoriasis, die für eine systemische Therapie infrage kommen. **Plaque-Psoriasis bei Kindern und Jugendlichen:** Behandlung von mittelschwerer bis schwerer Plaque-Psoriasis bei Kindern und Jugendlichen ab einem Alter von 6 Jahren mit einem Körpergewicht von mindestens 25 kg, die für eine systemische Therapie infrage kommen. **Psoriasis-Arthritis:** Behandlung allein oder in Kombination mit Methotrexat von erwachsenen Patienten mit aktiver Psoriasis-Arthritis, die unzureichend auf eine oder mehrere krankheitsmodifizierende Antirheumatika angesprochen oder diese nicht vertragen haben. **Axiale Spondyloarthritis:** Ankylosierende Spondylitis (Röntgenologische axiale Spondyloarthritis): Behandlung von erwachsenen Patienten mit aktiver röntgenologischer axialer Spondyloarthritis, die auf eine konventionelle Therapie unzureichend angesprochen haben. **Nicht-röntgenologische axiale Spondyloarthritis:** Behandlung von erwachsenen Patienten mit aktiver nicht-röntgenologischer axialer Spondyloarthritis mit objektiven Anzeichen einer Entzündung, nachgewiesen durch erhöhtes C reaktives Protein und/oder Magnetresonanztomographie, die unzureichend auf nicht-steroidale Antirheumatika angesprochen haben. **Gegenanzeigen:** Schwerwiegende Überempfindlichkeit gegen Wirkstoff oder einen der sonstigen Bestandteile. Klinisch relevante aktive Infektionen, z.B. aktive Tuberkulose. **Nebenwirkungen:** **Sehr häufig:** Infektionen der oberen Atemwege; Reaktionen an der Injektionsstelle. **Häufig:** Tinea Infektionen; Herpes simplex (mukokutan); Oropharyngeale Schmerzen; Übelkeit; bei Kindern und Jugendlichen zusätzlich: Konjunktivitis, Influenza, Urtikaria. **Gelegentlich:** Influenza; Rhinitis; orale Candidose; Konjunktivitis; Phlegmone; Neutropenie; Thrombozytopenie; Angioödem; Urtikaria; Ausschlag; Ekzem; entzündliche Darmerkrankung (einschließlich Morbus Crohn und Colitis ulcerosa). **Selten:** Anaphylaxie, Ösophageale Candidose. **Warnhinweise:** Für Kinder unzugänglich aufbewahren. Nicht verwenden, falls Siegel gebrochen ist. Nicht schütteln. Weitere Warnhinweise s. Fachinformation. **Verschreibungspflichtig. Zulassungsinhaber:** Eli Lilly and Company (Ireland) Limited, Dunderrow, Kinsale, Co. Cork, Irland; **Ansprechpartner in Deutschland:** Lilly Deutschland GmbH, Werner-Reimers-Str. 2 – 4, D 61352 Bad Homburg. **Stand der Information:** Januar 2023. **PP-IX-DE-3790 August 2023**



# Über 2 Jahrzehnte als Schriftleiter – Board und Redaktion der Zeitschrift *Die Dermatologie* verabschieden Herrn Professor Alexander Kapp

Julie Kind

Redaktion Fachzeitschriften Medizin, Springer Medizin Verlag GmbH, Heidelberg, Deutschland

Zum Ende des Jahres 2023 legt Herr Prof. Dr. med. Alexander Kapp (■ **Abb. 1**) sein Amt als Schriftleiter der Zeitschrift *Die Dermatologie* (vormals *Der Hautarzt*) nieder. Damit geht eine 21-jährige enge, vertrauensvolle Zusammenarbeit mit dem Springer Medizin Verlag zu Ende, die von Beginn an richtungsweisend war und die Entwicklung der Zeitschrift stark geprägt hat.

Prof. Dr. Alexander Kapp, 1955 in Heidelberg geboren, studierte in seiner Heimatstadt Humanmedizin. Nach der Promotion zum Thema „T-Lymphozytenfunktion bei Neurodermitis atopica“ setzte er seine Forschungsaktivitäten am Institut für Immunologie in Heidelberg und dem Max-Planck-Institut für Immunbiologie und Epigenetik in Freiburg fort und habilitierte zur „Aktivierung des oxidativen Stoffwechsels polymorphkerniger neutrophiler Granulozyten durch Zytokine aus mononukleären Zellen und Epidermalzellen“ [1]. Nach langjähriger Tätigkeit an der Universitäts-Hautklinik Freiburg wurde Alexander Kapp 1994 zum Universitätsprofessor und Direktor der Hautklinik Linden, Medizinische Hochschule Hannover, ernannt. Sein wissenschaftlicher und klinischer Schwerpunkt blieb auch hier die Erforschung von pathophysiologischen Grundlagen entzündlicher Hauterkrankungen.

Es ist daher nicht erstaunlich, dass Herr Prof. Kapp im Jahr 2002, als das Zeitschriftenboard nach der Trennung von der *Deutschen Dermatologischen Gesellschaft* neu zusammengesetzt wurde,

als Experte auf den Gebieten Allergologie und entzündliche Hauterkrankungen eingeladen wurde – ein echter Glücksfall für die Zeitschrift, dass er der Einladung folgte: „Ich mache mit bei *Der Hautarzt*, weil es Sinn macht, Traditionen zukunftsorientiert fortzuführen“ [2].

Mit Beginn seiner Amtszeit als Schriftleiter regte Alexander Kapp an, in der Zeitschrift *Der Hautarzt* – wie bereits in anderen Fachzeitschriften des Springer-Verlags – sog. Leitthemen einzuführen. Damit wurde ein entscheidender Akzent gesetzt, die Zeitschrift neu auszurichten und zu



**Abb. 1** ▲ Prof. Dr. med. Alexander Kapp. (Copyright: G. Zeck-Kapp)



QR-Code scannen & Beitrag online lesen

kunftsorientiert zu gestalten. Auch nach 2 Jahrzehnten ist das Leitthemenkonzept im Feld der dermatologischen Journale ein Markenzeichen der Zeitschrift *Die Dermatologie* und stößt sowohl bei den Heftherausgebern als auch bei den Leserinnen und Lesern auf ungebrochenes Interesse.

Als Experte mit den Schwerpunkten Allergologie, Umweltmedizin, Urtikaria und entzündliche Hauterkrankungen koordinierte Alexander Kapp zunächst als Heftherausgeber die Themenhefte „Nahrungsmittelallergien“ und „Neurodermitis“. Im Laufe seiner Herausgeberschaft betreute er unzählige Leitthemenhefte, verfasste eigene Artikel, begutachtete Beiträge diverser Rubriken und setzte immer wieder neue Impulse.

Von 2002 bis Ende 2010 zeichnete Herr Prof. Kapp von Herausgeberseite für das Begutachtungsverfahren der Rubriken „Übersichten“ und „Wie lautet Ihre Diagnose?“ verantwortlich. Im Jahr 2011 tauschte er das Aufgabengebiet mit Herrn Prof. Ruzicka und koordinierte fortan das *Peer review* für Originalarbeiten und Kasuistiken. Immer war Prof. Kapp ein Fels in der Brandung, absolut zuverlässig, schnell, vorausschauend und lösungsorientiert – ob es um das Tagesgeschäft, seine Einschätzung bei schwierigen Fragen oder eine Drittmeinung bei Begutachtungen ging, stets mit wissenschaftlichem Interesse, hohem Qualitätsanspruch und Freude an einer konstruktiven Zusammenarbeit.

Auch nach seiner Emeritierung im Jahr 2022 war Alexander Kapp weiterhin als Schriftleiter tätig, brachte sich inhaltlich ein und stand der Redaktion als erfahrener Ansprechpartner zur Seite.

Lieber Herr Prof. Kapp, wir danken Ihnen herzlich für Ihr großes Engagement und Ihre langjährige Treue. Mit einem weinenden Auge und vor allem großer Dankbarkeit blicken wir auf die sehr besondere, wertschätzende und erfolgreiche Zusammenarbeit zurück.

Mit den besten Wünschen

Herausgeberboard *Die Dermatologie*  
Redaktion *Die Dermatologie*

#### Korrespondenzadresse

**Dr. med. Julie Kind**

Redaktion Fachzeitschriften Medizin, Springer  
Medizin Verlag GmbH  
Tiergartenstr. 17, 69121 Heidelberg,  
Deutschland  
julie.kind@springer.com

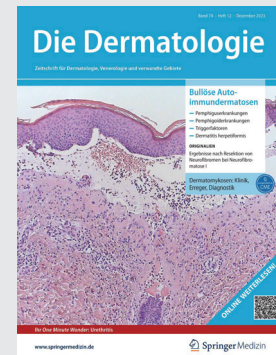**Interessenkonflikt.** J. Kind ist Managing Editor der Zeitschrift *Die Dermatologie*.

#### Literatur

1. Merk HF, Krutmann J (2020) Laudatio zum 65. Geburtstag von Herrn Prof. Dr. Alexander Kapp. *Hautarzt* 71:917–918. <https://doi.org/10.1007/s00105-020-04722-z>
2. (2003) Das Schriftleitergremium von „Der Hautarzt“. *Hautarzt* 54:207–208. <https://doi.org/10.1007/s00105-003-0515-4>

**Hinweis des Verlags.** Der Verlag bleibt in Hinblick auf geografische Zuordnungen und Gebietsbezeichnungen in veröffentlichten Karten und Institutsadressen neutral.

## Ausgabe verpasst?



Lesen Sie die Zeitschrift *Die Dermatologie* (vormals *Der Hautarzt*) jetzt auch digital auf Ihrem Tablet oder Smartphone – jederzeit und überall.

Highlights der Dezemberausgabe 2023 zum Thema: **Bullöse Autoimmundermatosen**

- Pemphiguserkrankungen: aktuelle und zukünftige Therapiekonzepte
- Management von bullösem Pemphigoid und Schleimhautpemphigoid
- Seltene Varianten der Pemphigoiderkrankungen
- Triggerfaktoren bullöser Autoimmundermatosen
- Dermatitis herpetiformis und sonstige Formen der Weizensensitivität
- **CME:** Klinik, Erreger und Diagnostik von Dermatomykosen
- **OMW:** Urethritis. Diagnostik und Therapie



Dermatologie 2024 · 75:3–4  
<https://doi.org/10.1007/s00105-023-05284-6>  
 Angenommen: 6. Dezember 2023

© The Author(s), under exclusive licence to Springer Medizin Verlag GmbH, ein Teil von Springer Nature 2023

# Die Dermatologie – Fortführung von Qualität und Tradition im Wandel der Zeit

Esther von Stebut<sup>1</sup> · Alexander Kreuter<sup>2,3</sup>

<sup>1</sup> Klinik für Dermatologie und Venerologie, Universitätsklinikum Köln, Medizinische Fakultät, Universität zu Köln, Köln, Deutschland

<sup>2</sup> Klinik für Dermatologie, Venerologie und Allergologie, Helios St. Elisabeth Hospital Oberhausen, Universität Witten/Herdecke, Oberhausen, Deutschland

<sup>3</sup> Klinik für Dermatologie, Venerologie und Allergologie, Helios St. Johannes Klinik Duisburg, Duisburg, Deutschland

Seit der Änderung des Zeitschriftentitels von *Der Hautarzt* in *Die Dermatologie* im Juni 2022 kommt diese traditionsreiche und renommierte Fachzeitschrift in einem neuen Gewand daher. Was ist seitdem noch geschehen und was kommt auf Sie zu?

## » Mit dem Editorial Manager wurde ein elektronisches Einreichungssystem eingeführt

Im April 2023 wurde nach vielen Vorgesprächen mit dem Editorial Manager ein elektronisches Einreichungssystem für frei eingereichte Autorenbeiträge eingeführt (gültig für Originalien, Übersichtsarbeiten, Kasuistiken und Beiträge für die Sektionen „Wie lautet Ihre Diagnose?“ und „In der Diskussion“). Der Übergang ist sehr gut begleitet und umgesetzt worden, sodass die Zeitschrift innovativ und auf der Höhe der Zeit aufgestellt ist.

Das Interesse an *Die Dermatologie* ist in der Leserschaft hoch. Insgesamt möchte die Zeitschrift alle Dermatologinnen und Dermatologen sowie Dermatologie-Interessierte im deutschsprachigen Raum ansprechen. Jährlich werden ca. 370.000 Artikel (im Jahr 2022) über das Zeitschriftenarchiv SpringerLink heruntergeladen, der aktuelle Impact Factor der Zeitschrift (2022) ist 0,8. Insbesondere die Rubrik Leitthemen, die im Jahr 2002 eingeführt wurde, und die CME-Artikel erfreuen sich einer breiten Anhängerschaft. Stets sind diese Beiträge aktuell, von ausgewiesenen Expertinnen und Experten aufbereitet, von

höchster Qualität und praxisorientiert dargestellt. Jedes Jahr wieder stellen wir fest, dass die Leitthemen ein Alleinstellungsmerkmal von *Die Dermatologie* sind und zu den meistgelesenen Beiträgen der Zeitschrift gehören.

Nach Herrn Prof. Dr. Thomas Ruzicka, München, der seine Schriftleitertätigkeit Ende 2021 niederlegte, verabschieden sich zum Ende des Jahres 2023 zwei über viele Jahre für „*Der Hautarzt*“/„*Die Dermatologie*“ tätige und äußert verdiente Kollegen aus dem Schriftleitergremium: Herr Prof. Dr. Alexander Kapp, Hannover, und Herr Prof. Dr. Michael Jünger, Greifswald. Bereits in früheren Jahren als Schriftleiter ausgeschieden sind Prof. Dr. Wolfgang Tilgen, Homburg/Saar, bis 2009, Prof. Dr. Michael Meurer, Dresden, bis 2020, und Prof. Dr. Hans-F. Merk, Aachen, bis 2021. Wir möchten uns bei ihnen sowie bei Herrn Prof. Dr. Roland Kaufmann, Frankfurt, und Herrn Prof. Jean Krutmann, Düsseldorf, alle überwiegend bereits seit 2002 (also über 20 Jahre!) in der Runde der Schriftleiter tätige Kollegen, sehr herzlich bedanken für den Ideenreichtum, die Unterstützung und das unermüdliche Engagement für *Die Dermatologie*.

Was verändert sich?

Ab Januar 2024 haben wir die ehrenvolle Aufgabe, *Die Dermatologie* als federführende Herausgebende/Editors in Chief zusammen mit den anderen Herausgeberinnen und Herausgebern weiterzuentwickeln und sie den sich mitunter schnell ändernden Anforderungen und Lesege-



Univ.-Prof. Dr. med.  
Esther von Stebut



Prof. Dr. med.  
Alexander Kreuter



QR-Code scannen & Beitrag online lesen

wohnheiten anzupassen, damit die Zeitschrift ein modernes, attraktives und viel gelesenes Journal bleibt. Dieser Herausforderung werden wir uns mit hoher Motivation und großer Freude stellen und weiterhin dafür sorgen, dass die gesamte Breite und der Facettenreichtum unserer Fachdisziplin im Journal abgebildet werden.

Selbstverständlich möchten wir die Leitthemen als wichtiges Element des Hefts beibehalten und Sie, liebe Leserinnen und Leser, einladen, uns Rückmeldungen zu den bisherigen und gewünschten Schwerpunkten für diese Rubrik zu geben.

### » Wir möchten Sie zur Einreichung von lehrreichen Kurzbeiträgen mit besonderem klinischem Bild einladen

Als eine erste Neuerung werden wir in diesem Jahr die Rubrik „Dermatologischer Schnappschuss“ einführen. Wir möchten Sie zur Einreichung von lehrreichen Kurzbeiträgen mit besonderem klinischem Bild einladen. Dabei geht es um klinische Beobachtungen, die das „reine“ dermatologische Lehrbuchwissen überschreiten und für den Alltag besondere Relevanz haben. Dies kann ein „clue“ sein in der klinischen Präsentation, der zur Diagnosefindung beiträgt, oder ein „typisches Bild“ einer Dermatose als Auffrischung unseres Wissens. Ebenso willkommen sind ungewöhnliche Präsentationen bekannter Dermatosen. Wir freuen uns, wenn diese neue Rubrik Ihr Interesse findet, und sind auf die ersten Einsendungen sehr gespannt.

Wir freuen uns, mit den bisherigen und neuen Herausgebenden basierend auf Ihrem Feedback *Die Dermatologie* als eine für uns wichtige, viel gelesene Fachzeitschrift zu unterstützen, und hoffen, dass wir – gemeinsam mit dem Verlag – weiterhin „das richtige Händchen“ haben, die Entwicklung von neuen Formaten zu schaffen, um alles Spannende zu vermitteln, was unser faszinierendes Fach zu bieten hat!

Für das neue Jahr wünschen wir Ihnen alles Gute!

*Esther von Stebut*  
*Alexander Kreuter*  
(Editors in Chief)

#### Korrespondenzadresse

**Univ.-Prof. Dr. med. Esther von Stebut**  
Klinik für Dermatologie und Venerologie,  
Universitätsklinikum Köln, Medizinische  
Fakultät, Universität zu Köln  
Kerpener Str. 62, 50937 Köln, Deutschland  
esther.von-stebut@uk-koeln.de

**Prof. Dr. med. Alexander Kreuter**  
Klinik für Dermatologie, Venerologie und  
Allergologie, Helios St. Elisabeth Hospital  
Oberhausen, Universität Witten/Herdecke  
Josefstr. 3, 46045 Oberhausen, Deutschland  
alexander.kreuter@helios-gesundheit.de

**Interessenkonflikt.** E. von Stebut und A. Kreuter geben an, dass kein Interessenkonflikt besteht.

**Hinweis des Verlags.** Der Verlag bleibt in Hinblick auf geografische Zuordnungen und Gebietsbezeichnungen in veröffentlichten Karten und Institutsadressen neutral.



### Hilfestellungen für den Editorial Manager

Das Einreichungs- und Begutachtungssystem Ihrer Zeitschrift

Sowohl für die ganz alltäglichen Fragen in der Handhabung des Editorial Managers als auch für spezielle Problematiken finden Sie auf [www.springermedizin.de/editorial-manager](http://www.springermedizin.de/editorial-manager) eine Vielzahl an Handreichungen, die Ihnen die Arbeit als Gutachter\*in, Autor\*in oder Herausgeber\*in erleichtern.

Über Videos, einseitige Schritt-für-Schritt-Anleitungen oder ein umfangreiches Manual werden Sie durch die einzelnen Punkte geführt, wie:

- Wie reiche ich ein Manuskript ein?
- Wie finde ich passende Gutachter\*innen?
- Wie lade ich Gutachter\*innen ein?
- Wie nehme ich ein Gutachten an bzw. lehne es ab?
- Wo erkenne ich, in welchem Status ein Manuskript ist?
- Wie ändere ich meine persönlichen Informationen?
- Wo kann ich meinen Urlaub eintragen?

Zugang auch über QR-Code:



Dermatologie 2024 · 75:5–6  
https://doi.org/10.1007/s00105-023-05278-4  
Angenommen: 29. November 2023

© The Author(s), under exclusive licence to Springer Medizin Verlag GmbH, ein Teil von Springer Nature 2023

# Anogenitalerkrankungen

Alexander Kreuter<sup>1,2</sup> · Ricardo Niklas Werner<sup>3</sup>

<sup>1</sup> Klinik für Dermatologie, Venerologie und Allergologie, Helios St. Elisabeth Klinik Oberhausen, Universität Witten/Herdecke, Oberhausen, Deutschland

<sup>2</sup> Klinik für Dermatologie, Venerologie und Allergologie, Helios St. Johannes Klinik Duisburg, Duisburg, Deutschland

<sup>3</sup> Klinik für Dermatologie, Venerologie und Allergologie, Division of Evidence-Based Medicine (dEBM), Charité – Universitätsmedizin Berlin, Berlin, Deutschland



Prof. Dr. Alexander Kreuter



PD Dr. Ricardo Niklas Werner



QR-Code scannen & Beitrag online lesen

Sehr geehrte Leserinnen und Leser,

die Zeitschrift *Die Dermatologie* beginnt das Jahr 2024 mit einem Themenheft zu Anogenitalerkrankungen. Das Spektrum der Erkrankungen, die diese anatomische Region betreffen, ist breit gefächert und reicht von chronisch entzündlichen Dermatosen, „klassischen“ sexuell übertragbaren und anderen infektiösen Erkrankungen, Gefäßveränderungen bis hin zu anogenitalen Tumorerkrankungen bzw. deren Vorstufen. Keine medizinische Disziplin ist so kompetent im diagnostischen und therapeutischen Management dieses breiten Erkrankungsspektrums wie wir Dermatologinnen und Dermatologen. Das aktuelle Themenheft soll Ihnen zu einem Überblick über die wesentlichen klinisch relevanten Neuigkeiten zu Erkrankungen dieser Region verhelfen (▣ Abb. 1).

Im Beitrag von Kinberger und Werner werden die derzeit verfügbaren Leitlinien der Arbeitsgemeinschaft der Wissenschaftlichen Medizinischen Fachgesellschaften (AWMF) sowie ausgewählte europäische Leitlinien zu den im Anogenitalbereich vorkommenden Krankheiten in einem Überblick vorgestellt. Die Übersichtsarbeit von Matull et al. fasst alle wichtigen Aspekte anorektaler Melanome zusammen. Diese sind aufgrund ihrer anatomischen Lage eine diagnostische Herausforderung und werden wegen der oftmals unspezifischen klinischen Symptome häufig als benigne Erkrankungen fehlinterpretiert. Zudem unterscheiden sich anorektale von kutanen Melanomen aufgrund der geringeren Frequenz von therapeutisch nutzbaren BRAF-V600E-Mutationen. Der Beitrag von Kirtschig und Kinberger

befasst sich mit 2 im klinischen Alltag nicht seltenen, aber deutlich unterdiagnostizierten Dermatosen der Anogenitalregion, dem Lichen planus und Lichen sclerosus. Zu letzterer Erkrankung wurde kürzlich ein Update der European Dermatology Forum (EDF)-Leitlinie veröffentlicht. In dem Leitthemenartikel von Chromy et al. werden neue relevante Informationen zu Genitalwarzen (*Condylomata acuminata*) zusammengestellt. Wie anogenitale Dysplasien und Karzinome sind auch Genitalwarzen durch HPV-Impfung verhinderbar. Es zeichnet sich ab, dass sich die Wirksamkeit einer Gabe des prophylaktischen HPV-Impfstoffs nicht von 2 bzw. 3 Gaben unterscheidet. In den letzten 2 Jahren konnte bedauerlicherweise ein deutlicher Rückgang der HPV-Impfquoten in Deutschland verzeichnet werden.

## » Das Spektrum der Anogenitalerkrankungen ist breit gefächert

Dieses Themenheft widmet sich zudem mehreren neuen Erkrankungen, mit denen wir Hautärztinnen und Hautärzte erst seit kurzer Zeit konfrontiert werden. Der Beitrag von Mrosik et al. beschreibt die klinischen, diagnostischen und therapeutischen Aspekte von Mpox (ehemals genannt Affenpocken). Mitte des Jahres 2022 kam es zu einem globalen Ausbruch der Infektionserkrankung, die im Rahmen dieses Ausbruchsgeschehens überwiegend sexuell unter Männern, die Sex mit Männern (MSM) haben, übertragen wurde. Ein weiteres, v. a. bei MSM vorkommendes und zunehmend diagnostiziertes Krankheitsbild ist die sexuell übertragene Tinea anogenitalis, die durch *Trichophyton mentagrophytes*

### Auf einen Blick: Erkrankungen der Anogenitalregion

Leitthemenheft herausgegeben von  
Prof. Dr. Alexander Kreuter und PD. Dr. Ricardo Werner

Bringen Sie sich auf den neusten Stand: 7 Beiträge mit teilweise noch wenig bekannten Fakten zu Genitoanaldermatosen.

Das Diagramm zeigt eine Gruppe von sieben kreisförmigen Elementen, die auf einer grauen, trichterförmigen Basis ruhen. Ein großer blauer Pfeil zeigt nach unten auf einen Textblock. Die Elemente sind: 'Mpx', 'Infektionen durch PVL-positiven Staph. aureus', 'Genitalwarzen', 'Genitaler Lichen sclerosus und Lichen planus', 'Sexuell erworbene Trichophytonmentagrophytes-Infektionen', 'Anorektales malignes Melanom' und 'Aktuelle Leitlinien zu Anogenitalerkrankungen'.

Erkrankungen der Anogenitalregion sind eine Kernkompetenz der Dermatologie. Aktueller Wissensstand und die Anwendung von medizinischen Leitlinien sind wegweisend für eine effektive Versorgung der Patient\*innen.

Springer Medizin Die Dermatologie

Abb. 1 ▲ Leitthema auf einen Blick

*phytes* Genotyp VII ausgelöst wird. Der Leitthemenbeitrag von Müller et al. beschreibt diese neue, über Fernreisen zu uns nach Europa importierte Mykose. Abschließend erläutern Balakirski und Hofmann die Besonderheiten der Panton-Valentin-Leukozidin(PVL)-positiven *Staphylococcus-aureus*-Infektion, die bei anogenitaler Lokalisation fast immer sexuell übertragen wird.

Wir wünschen Ihnen eine inspirierende Lektüre und hoffen, mit dem vorliegenden Themenheft ein umfassendes Update über die für den Hautarzt im klinischen Alltag relevanten Erkrankungen der Anogenitalregion bieten zu können.

Mit besten kollegialen Grüßen

Ihre  
Alexander Kreuter und Ricardo Werner

#### Korrespondenzadresse

##### Prof. Dr. Alexander Kreuter

Klinik für Dermatologie, Venerologie und Allergologie, Helios St. Elisabeth Klinik Oberhausen, Universität Witten/Herdecke Josefstr. 3, 46045 Oberhausen, Deutschland  
alexander.kreuter@helios-gesundheit.de

##### PD Dr. Ricardo Niklas Werner

Klinik für Dermatologie, Venerologie und Allergologie, Division of Evidence-Based Medicine (dEBM), Charité – Universitätsmedizin Berlin  
Charitéplatz 1, 10117 Berlin, Deutschland  
ricardo.werner@charite.de

**Interessenkonflikt.** A. Kreuter und R.N. Werner geben an, dass kein Interessenkonflikt besteht.

**Hinweis des Verlags.** Der Verlag bleibt in Hinblick auf geografische Zuordnungen und Gebietsbezeichnungen in veröffentlichten Karten und Institutsadressen neutral.

Dermatologie 2024 · 75:7–14  
<https://doi.org/10.1007/s00105-023-05251-1>  
 Angenommen: 6. Oktober 2023  
 Online publiziert: 14. November 2023  
 © The Author(s), under exclusive licence to Springer Medizin Verlag GmbH, ein Teil von Springer Nature 2023

# Aktuelle Leitlinien zur Diagnostik und Therapie von Erkrankungen im Anogenitalbereich

Maria Kinberger · Ricardo Niklas Werner

Klinik für Dermatologie, Venerologie und Allergologie, Division of Evidence-Based Medicine (dEBM), Charité – Universitätsmedizin Berlin, corporate member of Freie Universität Berlin and Humboldt-Universität zu Berlin, Berlin, Deutschland

## In diesem Beitrag

- Vielfalt an Erkrankungen
- Chronisch entzündliche Erkrankungen und analer Pruritus
- Weitere entzündliche Erkrankungen der Anogenitalregion
- Sexuell übertragene und andere infektiöse Erkrankungen
- Nichtinfektiöse, primär proktologische Erkrankungen

## Zusammenfassung

**Hintergrund:** Im Anogenitalbereich treten vielfältige Erkrankungen mit sehr unterschiedlichen pathogenetischen Ursachen auf. Teils unspezifische Symptome und überlappende Ursachen erschweren die Diagnose und Behandlung. Die effektive Diagnose und Behandlung erfordern interdisziplinäres Wissen und die Anwendung von medizinischen Leitlinien. Leitlinien spielen eine wichtige Rolle beim Transfer des aktuellen Wissensstands in die klinische Praxis und bei der Gewährleistung einer konsistenten Versorgung, Minimierung von Komplikationen und Optimierung der Ergebnisse für Patient\*innen.

**Ziel der Arbeit:** Ziel war die Erstellung einer Übersicht über die aktuell vorliegenden dermatologisch relevanten Leitlinien für das Management von ausgewählten Erkrankungen des Anogenitalbereichs.

**Material und Methoden:** Es erfolgte eine elektive Literaturrecherche unter Einbezug des Leitlinienregisters der Arbeitsgemeinschaft der Wissenschaftlichen Medizinischen Fachgesellschaften (AWMF).

**Ergebnisse:** Es liegt eine Vielzahl aktueller Leitlinien zur Behandlung anogenitaler Erkrankungen von dermatologischer Relevanz vor. Dies umfasst insbesondere Leitlinien für chronisch entzündliche Dermatosen mit (möglicher) Beteiligung des Anogenitalbereichs, wie etwa das Analekzem, die Psoriasis, den Lichen sclerosus oder Lichen ruber, sowie sexuell übertragbare Infektionen und assoziierte Erkrankungen mit einer großen Bandbreite an Pathogenen, etwa Gonorrhö, Chlamydien, Syphilis oder HPV(humane Papillomaviren)-assoziierte Erkrankungen. Im vorliegenden Beitrag geben wir eine Übersicht über die bestehenden Leitlinien.

**Schlussfolgerung:** Die vorliegende Übersicht erhebt keinen Anspruch auf Vollständigkeit. Die Gültigkeit der genannten Leitlinien oder das Vorliegen von Aktualisierungen ist im Einzelfall zu prüfen.

### Schlüsselwörter

Genitale Erkrankungen · Proktologie · Sexuell übertragbare Infektionen · Dermatovenerologie · Anogenitale Erkrankungen

Erkrankungen im Anogenitalbereich umfassen ein breites Spektrum: Nicht nur sind die pathogenetischen Ursachen für Erkrankungen im Anogenitalbereich vielfältig, auch die klinischen Manifestationen und Symptome sind divers. Neben der Dermatovenerologie sind multiple medizinische Disziplinen in die Behandlung anogenitaler Erkrankungen involviert, etwa die Gynäkologie, Urologie, Chirurgie, Infektiologie, Gastroente-

rologie und Onkologie. Im vorliegenden Beitrag möchten wir einen Überblick über die verfügbaren Leitlinien zu dermatologisch relevanten Erkrankungen in diesem Bereich geben.

## Vielfalt an Erkrankungen

Im Anogenitalbereich kann eine erhebliche Bandbreite an Erkrankungen auftreten, die nicht nur durch diverse patho-



QR-Code scannen & Beitrag online lesen

genetische Ursachen, sondern auch durch eine breite Palette klinischer Manifestationen gekennzeichnet sind. Gleichzeitig sind Symptome in diesem Bereich oft unspezifisch und bieten wenig Hinweise auf kausale Faktoren. Zusätzlich kommt es nicht selten zu einer Überlappung von verschiedenen kausalen Faktoren, was die Diagnosestellung und adäquate Behandlung anogenitaler Erkrankungen erschwert. Daher erfordern die effektive Diagnose und Behandlung solcher Erkrankungen nicht nur praktische Erfahrung, sondern auch interdisziplinäre Kenntnisse und in Fällen von chronisch rezidivierenden Beschwerden häufig die Zusammenarbeit verschiedener medizinischer Fachrichtungen.

### » Diagnose und Behandlung erfordern häufig die Zusammenarbeit verschiedener medizinischer Fachrichtungen

Die Diversität und Komplexität der anogenitalen Krankheitsbilder unterstreicht die Wichtigkeit einer fundierten Kenntnis der entsprechenden Leitlinien. Medizinische Leitlinien sind systematisch entwickelte Handlungsempfehlungen, die Ärzt\*innen und medizinisches Personal bei der Patientenversorgung unterstützen und anleiten sollen [1, 2]. Angesichts der stetig wachsenden Anzahl wissenschaftlicher Publikationen spielen Leitlinien eine wichtige Rolle beim Transfer aktueller medizinischer Erkenntnisse in die klinische Praxis. Sie bieten Empfehlungen für die Diagnose, Behandlung und das Management der jeweiligen Erkrankung. Die Anwendung von Leitlinien trägt nicht nur zur Gewährleistung einer konsistenten und qualitativ hochwertigen Versorgung bei, sondern hilft auch, potenzielle Komplikationen zu minimieren und die Ergebnisse für die Patient\*innen zu optimieren.

Im Rahmen des vorliegenden Beitrags möchten wir daher einen Überblick über die aktuell verfügbaren dermatologisch relevanten Leitlinien zum Management anogenitaler Erkrankungen geben, gegliedert nach den verschiedenen pathogenetischen Erkrankungsgruppen.

## Chronisch entzündliche Erkrankungen und analer Pruritus

Chronisch entzündliche Hauterkrankungen gehören aufgrund der hohen Prävalenz in der Patientenpopulation zu den relevantesten Versorgungsbereichen in der dermatologischen Praxis. Nahezu alle chronisch entzündlichen Hauterkrankungen können eine mögliche oder sogar primäre Manifestation im Anogenitalbereich aufweisen. Leitsymptome dieser Erkrankungen sind Juckreiz und chronisch rezidivierende oder persistierende entzündliche Hautveränderungen.

Unter diesen Erkrankungen zählt das *Analekzem* zu den am häufigsten auftretenden perianalen Dermatosen. Die im Jahr 2019 aktualisierte S1-Leitlinie [18] zum Management des *Analekzems* (<https://register.awmf.org/de/leitlinien/detail/013-007>) unterteilt dieses in 3 Hauptformen:

1. Das irritativ-toxische *Analekzem* entsteht infolge von Einschränkungen der analen Fein- oder Grobkontinenz z. B. bei Hämorrhoidalleiden, einer erhöhten Stuhlfrequenz oder sekretierender analer Erkrankungen wie Fisteln oder bei sexuell übertragbaren Infektionen (STI).
2. Beim atopischen *Analekzem* ist hingegen eine konstitutiv gestörte Hautbarriere ursächlich.
3. Das kontaktallergische *Analekzem* entsteht aufgrund einer verzögerten immunologischen Typ-IV-Reaktion auf externe Substanzen nach vorangegangener Sensibilisierung z. B. auf Inhaltsstoffe von Hautpflegemitteln, Intimsprays, feuchtem Toilettenpapier oder topischen Therapeutika.

Die richtige Einordnung der Art und Ursache des *Analekzems* ist von entscheidender Bedeutung, da die Behandlung der zugrunde liegenden Grunderkrankung bzw. die Beseitigung der auslösenden Faktoren die wichtigste Rolle spielt. Darüber hinaus sind eine Reduktion irritativer Reize und oftmals eine zeitlich begrenzte topische antiinflammatorische Behandlung erforderlich.

Die genannte Leitlinie enthält eine hilfreiche Übersichtstabelle zur Abgrenzung des *Analekzems* von anderen chronisch

entzündlichen Dermatosen und weiteren Differenzialdiagnosen [18]. Weitere chronisch entzündliche Dermatosen mit perianalem und genitalem Auftreten, die vom *Analekzem* abzugrenzen sind, umfassen die *Psoriasis (inversa)*, den *Lichen sclerosus* und *Lichen planus*.

Die aktuelle S3-Leitlinie zur *Psoriasis* (<https://register.awmf.org/de/leitlinien/detail/013-001>) bezieht sich auf die systemische Therapie [11, 12], weshalb keine expliziten Empfehlungen zum Management einer anogenitalen Beteiligung ausgesprochen werden. Jedoch wird in der Leitlinie hervorgehoben, dass eine *Psoriasis* bei Beteiligung des Genitalbereiches unabhängig vom üblich bestimmten Schweregrad (PASI [Psoriasis Area and Severity Index], betroffene Körperoberfläche) als mittelschwer bis schwer eingestuft werden kann, was wiederum die Einleitung einer systemischen Therapie rechtfertigen kann.

Im Jahr 2023 veröffentlichte das European Dermatology Forum (EDF) ein evidenzbasiertes Upgrade der Leitlinie zum *Lichen sclerosus* (<https://www.guidelines.edf.one/edf-guidelines-and-consensus-statements>). Eine ausführliche Darstellung der Leitlinieninhalte findet sich in einem separaten Beitrag in der vorliegenden Ausgabe (Kirtschig: „Genitaler Lichen sclerosus und Lichen planus“).

Die europäische S1-Leitlinie zur Behandlung des *Lichen planus* [8] wurde erstmals im Jahr 2019 vom EDF veröffentlicht (<https://www.guidelines.edf.one/edf-guidelines-and-consensus-statements>). Im Rahmen der Klassifikation des mukosalen *Lichen planus* werden 3 Typen beschrieben, die den Anogenitalbereich betreffen:

1. der meist selbstlimitierende papulöse genitale *Lichen planus*, bei dem typische Lichen-planus-Papeln auf der verhornten anogenitalen Haut auftreten,
2. der seltene hypertrophe genitale *Lichen planus*, der im Perineum- und Perianalbereich auftritt und sich durch verdickte warzenartige, teilweise ulzerierte Plaques zeigt,
3. der chronisch erosive *Lichen planus* der Vulva und Vagina bzw. der Glans penis, der oft narbig abheilt und zu Synechien und Stenosen führen kann.



NEU und 1<sup>st</sup>-LINE

SOTYKTU<sup>®</sup>  
(Deucravacitinib) 6 mg Tabletten



## DAS NEUE GESICHT IN DER PSORIASIS- THERAPIE

# SO einfach\*

# SO befreiend\*\*

# SO einzigartig<sup>TYK</sup>\*\*\*

### SOTYKTU

bei mittelschwerer bis schwerer  
Plaque-Psoriasis<sup>§</sup>

TYK2 = Tyrosinkinase 2

\* Orale Einnahme, 1x täglich – unabhängig von Mahlzeiten<sup>1</sup> \*\* Langanhaltende<sup>§§</sup> Wirksamkeit in einer Tablette<sup>1,2</sup> \*\*\* SOTYKTU ist der erste und einzige zugelassene TYK2-Inhibitor bei mittelschwerer bis schwerer Plaque-Psoriasis<sup>§</sup> § Zugelassen für Erwachsene, die für eine systemische Therapie infrage kommen<sup>1</sup> §§ Konsistente PASI-Ansprechraten über 3 Jahre (Ergebnisse der Studien POETYK PSO-1, PSO-2 und PSO-LTE)<sup>1,2</sup>

Referenzen: 1. Fachinformation SOTYKTU, aktueller Stand. 2. Armstrong AW et al. EADV 2023; Präsentation FC02.07.

**SOTYKTU 6 mg Filmtabletten. Wirkstoff:** Deucravacitinib. **Zusammensetzung:** Wirkstoff: 6 mg Deucravacitinib. Sonst. Bestandteile: Hypromelloseacetatsuccinat, wasserfreie Lactose, mikrokristalline Cellulose, Croscarmellose-Natrium, Siliciumdioxid-Hydrat, Magnesiumstearat, Polyvinylalkohol, Titandioxid, Macrogol, Talkum, Eisen(III)-oxid, Eisen(III)-hydroxid-oxid x H<sub>2</sub>O. **Anwendungsgebiete:** Behandlung erw. Pat. mit mittelschwerer bis schwerer Plaque-Psoriasis, die für eine system. Therapie infrage kommen. **Gegenanzeigen:** Überempfindlichkeit gg. den Wirkstoff o.e.d. sonst. Bestandteile; Klinisch bedeutsame aktive Infektionen (z.B. aktive Tuberkulose). **Nebenwirkungen:** *Sehr häufig:* Infektionen d. oberen Atemwege. *Häufig:* Herpes simplex, orale Ulzerationen, akneiformer Ausschlag, Follikulitis, CPK im Blut erhöht. *Gelegentlich:* Herpes zoster. **Weitere Hinweise:** siehe Fachinformation. Verschreibungspflichtig. **Pharmazeutischer Unternehmer:** Bristol-Myers Squibb Pharma EEIG, Plaza 254, Blanchardstown Corporate Park 2, Dublin 15, D15 T867, Irland. **Stand:** v1



# SO informiert:  
[www.sotyktu.de](http://www.sotyktu.de)

© 2024 Bristol Myers Squibb Germany

 Bristol Myers Squibb<sup>™</sup>

Analog zur Behandlung des Lichen sclerosus erfolgt auch die Behandlung des Lichen planus primär als antiinflammatorische Behandlung mittels topischer Glukokortikosteroide. Um den Juckreiz zu kontrollieren und Kratzartefakte zu verhindern, können zudem Lokalanästhetika, Antihistaminika, niedrig dosierte trizyklische Antidepressiva oder Antikonvulsiva eingesetzt werden. Vor allem beim chronisch erosiven genitalen Lichen planus ist eine frühzeitige und ausreichende Behandlung notwendig, um einer Narbenbildung vorzubeugen oder diese zu begrenzen.

Die genannten anogenitalen Dermatosen gehen häufig mit Juckreiz einher, wobei die Behandlung der Grunderkrankung den Juckreiz meist effektiv reduziert; zuweilen tritt chronischer anogenitaler Juckreiz jedoch auch als idiopathischer, primärer Juckreiz ohne erudierbare Ursache auf. Die S1-Leitlinie „Analer Pruritus“ (<https://register.awmf.org/de/leitlinien/detail/013-063>) wurde im Jahr 2020 aktualisiert [17] und stellt eine lokalisationspezifische Ergänzung zur „S2k-Leitlinie zur Diagnostik und Therapie des chronischen Pruritus“ dar. Ähnlich wie beim Analekzem ist die Zuordnung der Ätiologie entscheidend zur Planung einer sinnvollen und zielgerichteten Behandlung.

### Weitere entzündliche Erkrankungen der Anogenitalregion

Eine weitere entzündliche Dermato­se, die häufig die Anogenitalregion betrifft, ist die Hidradenitis suppurativa/Acne inversa. Da die zugehörige deutsche S1-Leitlinie [19] aktuell überarbeitet wird (<https://register.awmf.org/de/leitlinien/detail/013-012#anmeldung>), wird im Rahmen des vorliegenden Beitrags nicht näher auf diese Erkrankung eingegangen.

Das *Schleimhautpemphigoid* ist eine seltene chronische blasenbildende Autoimmunerkrankung, die zur Gruppe der Pemphigoiderkrankungen gezählt wird. Klinisch imponieren Enantheme mit fragilen Blasen, die zu Erosionen und oftmals narbig abheilenden Ulzera führen. Neben den Konjunktiven und Schleimhäuten des Oropharynx können auch die Genital- und Perianalregion betroffen sein. Die im März 2022 publizierte S2k-Leitlinie „Diagnostik und Therapie des Schleimhautpemphigoids“ [6] (<https://register.awmf.org/de/leitlinien/detail/013-102>) empfiehlt bei Verdacht auf diese Erkrankung unter anderem eine direkte Immunfluoreszenz aus periläsionaler (Schleim-)Haut, eine indirekte Immunfluoreszenz unter Verwendung von humaner Spalthaut sowie den serologischen Nachweis spezifischer Antikörper. Therapeutisch werden eine Kombination aus topischen und systemischen Immunsuppressiva/Immunmodulatoren sowie lokale antiseptische Maßnahmen empfohlen. Nach einer Remissionsinduktion, die in der Regel mit systemischen Kortikosteroiden erfolgt, wird im Falle eines moderaten Schleimhautpemphigoids eine systemische Therapie bevorzugt mit Dapsone, Tetrazyklinen oder Methotrexat empfohlen. Bei schwerem Schleimhautpemphigoid wird eine Kombinationstherapie aus Cyclophosphamid und systemischen Kortikosteroiden empfohlen. Bezüglich des Befalls der Genitalschleimhaut wird die lokale Anwendung von Clobetasolpropionat-Salbe oder alternativ topischer Calcineurininhibitoren 1-mal täglich für einen begrenzten Zeitraum empfohlen.

### Sexuell übertragene und andere infektiöse Erkrankungen

Der Anogenitalbereich ist neben der oropharyngealen Schleimhaut der primäre Manifestationsort für verschiedene infektiöse Erkrankungen, insbesondere für sexuell übertragbare Infektionen (STIs) wie Chlamydieninfektionen, Gonorrhö, Syphilis, Herpes genitoanal­is oder humane Papillomaviren (HPV). Da eine detaillierte Beschäftigung mit den Leitlinien zu STIs den Rahmen dieses Beitrags sprengen würde, stellen wir eine tabellarische Übersicht über eine Auswahl an Leitlinien und Empfehlungen für die Prävention, Diagnostik und Therapie dieser Infektionen und assoziierter Erkrankungen vor (Tab. 1). Diese Übersicht erhebt keinen Anspruch auf Vollständigkeit. Eine Reihe weiterer europäischer Leitlinien ist unter der Website der International Union against Sexually Transmitted Infections (IUSTI) verfügbar (<https://iusti.org/treatment-guidelines/>). Es liegen zurzeit keine Leitlinien für die 2 neuartigen sexuell übertragenen Infektionen mit Mpox-Viren und *Trichophyton mentagrophytes*

Typ VII vor – hierzu verweisen wir auf die in dieser Ausgabe publizierten Beiträge (Fabri und Bopp: „Mpox“ sowie Müller, Kreuter und Nenoff: „Sexuell erworbene genitale *Trichophyton-mentagrophytes*-Typ-VII-Infektionen“).

Zusätzlich zu STIs können auch nicht sexuell übertragene Infektionen wie Pilzinfektionen (z. B. Kandidose) oder bakterielle Infektionen (z. B. Hautabszesse) den Anogenitalbereich betreffen. Diese Infektionen können aufgrund von Feuchtigkeit, Reibung oder einer geschwächten Hautbarriere auftreten.

### Nichtinfektiöse, primär proktologische Erkrankungen

Im Jahr 2019 wurde eine S3-Leitlinie zur *Analfissur* [10] (<https://register.awmf.org/de/leitlinien/detail/081-010>) veröffentlicht. Die Analfissur stellt mit einem Lebenszeitrisko von bis zu 11% ein häufiges Krankheitsbild dar, wobei der defäkationsabhängige anale Schmerz fast pathognomonisch für diese Erkrankung ist. Des Weiteren berichten Patient\*innen häufig von Blutauflagerungen auf dem Stuhl oder auf dem Toilettenpapier. Da bei akuten Analfissuren die Spontanheilungsrate sehr hoch ist, empfiehlt die Leitlinie in diesen Fällen ein konservatives Vorgehen mit ballast- und faserreichen Nahrungsmitteln sowie eine lokale Applikation von Kalziumantagonisten (wie z. B. Nifedipin) für 3 bis 8 Wochen. Symptomatisch können zudem topische Lokalanästhetika oder Sitzbäder zum Einsatz kommen. Obwohl bei chronischen Analfissuren die Heilungstendenz deutlich geringer ist, kann auch diesen Patient\*innen ein konservatives Vorgehen angeboten werden. Alternativ kann eine operative Therapie empfohlen werden.

### » Die Analfissur stellt mit einem Lebenszeitrisko von bis zu 11% ein häufiges Krankheitsbild dar

Das Corpus cavernosum recti (Plexus hämorrhoidalis superior) hat als Teil des Kontinenzorgans eine wichtige physiologische Funktion bei der Feinabdichtung des Afters. Im Fall einer pathologischen Vergrößerung dieses Gefäßpolsters und daraus resultierenden Beschwerden wird

**Tab. 1** Auswahl an Leitlinien und anderen Leitfäden/Empfehlungen zur Prävention, Diagnostik und Therapie sexuell übertragbarer Infektionen (STI) und assoziierter Erkrankungen

<b>Themenübergreifende und syndromorientierte Leitlinien und Leitfäden</b>
<i>Leitfaden STI-Therapie, -Diagnostik und -Prävention</i>
Tabellarische Hinweise der Deutschen STI-Gesellschaft (DSTIG) zur Prävention, Diagnostik und Therapie ausgewählter sexuell übertragbarer Infektionen (keine AWMF-Leitlinie). Verfügbar unter: <a href="https://www.dstig.de/DSTIG-Leitfaden_Auflage_04_2023-2024.pdf">https://www.dstig.de/DSTIG-Leitfaden_Auflage_04_2023-2024.pdf</a>
<i>S2k-Leitlinie Sexuell übertragbare Infektionen (STI) – Beratung, Diagnostik, Therapie</i>
Umfassende konsensbasierte Leitlinie mit Fokus auf die Beratung, aber auch Diagnostik und Therapie bei (Verdacht auf) sexuell übertragene Infektionen. Zurzeit in Überarbeitung, verfügbar unter: <a href="https://register.awmf.org/de/leitlinien/detail/059-006">https://register.awmf.org/de/leitlinien/detail/059-006</a>
<i>Stellungnahme der Deutschen STI-Gesellschaft zur antibiotischen STI-Prophylaxe mit Doxycyclin (Doxy-PEP, Doxy-PrEP)</i>
Ausführliche Stellungnahme der DSTIG zur präventiven Einnahme von Doxycyclin zur Vermeidung von STIs. Verfügbar unter: <a href="https://www.dstig.de/wp-content/uploads/2023/07/Stellungnahme_STI-Prophylaxe.pdf">https://www.dstig.de/wp-content/uploads/2023/07/Stellungnahme_STI-Prophylaxe.pdf</a>
<i>2021 European Guideline on the management of proctitis, proctocolitis and enteritis caused by sexually transmissible pathogens</i> [3]
Englischsprachige Leitlinie der IUSTI Europe zur Diagnostik und Therapie der durch sexuell übertragbare Pathogene hervorgerufene Proktitiden und Enterokolitiden. Verfügbar unter: <a href="https://iusti.org/wp-content/uploads/2021/07/European-guideline-on-the-management-of-proctitis-2021.pdf">https://iusti.org/wp-content/uploads/2021/07/European-guideline-on-the-management-of-proctitis-2021.pdf</a>
<i>S3-Leitlinie Urethritis bei männlichen* Jugendlichen und Erwachsenen</i>
Aktuell in Entwicklung befindliche evidenzbasierte Leitlinie zum Syndrom-orientierten Vorgehen bei Verdacht auf Urethritis bei männlichen Jugendlichen und Erwachsenen. Fertigstellung erwartet in der zweiten Jahreshälfte 2024. Anmeldung verfügbar unter: <a href="https://register.awmf.org/de/leitlinien/detail/013-099#anmeldung">https://register.awmf.org/de/leitlinien/detail/013-099#anmeldung</a>
<b>Bakterielle STIs</b>
<i>S2k-Leitlinie Diagnostik und Therapie der Syphilis</i> [14]
Konsensbasierte Leitlinie zur Diagnostik und Therapie der Syphilis in allen Stadien und Manifestationen. Verfügbar unter: <a href="https://register.awmf.org/de/leitlinien/detail/059-002">https://register.awmf.org/de/leitlinien/detail/059-002</a>
<i>S2k-Leitlinie Diagnostik und Therapie der Gonorrhoe</i>
Konsensbasierte Leitlinie zur Diagnostik und Therapie der Gonorrhö aller Lokalisationen und Manifestationen. Verfügbar unter: <a href="https://register.awmf.org/de/leitlinien/detail/059-004">https://register.awmf.org/de/leitlinien/detail/059-004</a>
<i>S2k-Leitlinie Infektionen mit Chlamydia trachomatis</i>
Konsensbasierte Leitlinie zur Diagnostik und Therapie von Infektionen mit <i>Chlamydia trachomatis</i> aller Lokalisationen und Manifestationen. Verfügbar unter: <a href="https://register.awmf.org/de/leitlinien/detail/059-005">https://register.awmf.org/de/leitlinien/detail/059-005</a>
<i>S2k-Leitlinie Mykoplasmen, Ureaplasmen</i>
Aktuell in Entwicklung befindliche konsensbasierte Leitlinie zur Diagnostik und Therapie von Infektionen mit Mykoplasmen und Ureaplasmen. Anmeldung verfügbar unter: <a href="https://register.awmf.org/de/leitlinien/detail/059-007#anmeldung">https://register.awmf.org/de/leitlinien/detail/059-007#anmeldung</a>
<i>2016 European guideline on the management of non-gonococcal urethritis</i> [7]
Aktuell in Überarbeitung befindliche englischsprachige Leitlinie der IUSTI Europe zur Diagnostik und Therapie der nicht-gonorrhöischen Urethritis. Verfügbar unter: <a href="https://iusti.org/wp-content/uploads/2019/12/NGU_IntJ_STD_AIDS.pdf">https://iusti.org/wp-content/uploads/2019/12/NGU_IntJ_STD_AIDS.pdf</a>
<i>S2k-Leitlinie Bakterielle Vaginose</i>
Konsensbasierte Leitlinie mit Empfehlungen zur Diagnostik und Therapie der bakteriellen Vaginose. Verfügbar unter: <a href="https://register.awmf.org/de/leitlinien/detail/015-028">https://register.awmf.org/de/leitlinien/detail/015-028</a>
<b>Humane Papillomaviren und assoziierte Erkrankungen</b>
<i>S3-Leitlinie Impfprävention HPV-assoziiierter Neoplasien</i> [4]
Evidenzbasierte Leitlinie zu Indikation und spezifischen Fragestellungen zur Impfprävention HPV-assoziiierter Erkrankungen. Verfügbar unter: <a href="https://register.awmf.org/de/leitlinien/detail/082-002">https://register.awmf.org/de/leitlinien/detail/082-002</a>
<i>HPV-assoziierte Läsionen der äußeren Genitalregion und des Anus</i> [5]
Konsensbasierte Leitlinie zur Diagnostik und Therapie von HPV-assoziierten benignen und prä malignen Läsionen im Anogenitalbereich mit Fokus auf anogenitale Warzen (Feigwarzen). Gültigkeit abgelaufen, eine Aktualisierung ist in Planung. Noch verfügbar als Journalpublikation, unter: <a href="https://onlinelibrary.wiley.com/doi/full/10.1111/ddg.13441_g">https://onlinelibrary.wiley.com/doi/full/10.1111/ddg.13441_g</a>
<i>S3-Leitlinie Diagnostik, Therapie und Nachsorge des Peniskarzinoms</i>
Evidenzbasierte Leitlinie zur Diagnostik, Therapie und Nachsorge des Peniskarzinoms. Verfügbar unter: <a href="https://register.awmf.org/de/leitlinien/detail/043-042OL">https://register.awmf.org/de/leitlinien/detail/043-042OL</a>
<i>S3-Leitlinie Prävention des Zervixkarzinoms</i>
Evidenzbasierte Leitlinie zur Prävention zervikaler intraepithelialer Neoplasien und Karzinome. Verfügbar unter: <a href="https://register.awmf.org/de/leitlinien/detail/015-027OL">https://register.awmf.org/de/leitlinien/detail/015-027OL</a>
<i>Diagnostik, Therapie und Nachsorge der Patientin mit Vulvakarzinom und seiner Vorstufen</i>
Aktuell in Entwicklung befindliche evidenzbasierte Leitlinie zu vulvären intraepithelialen Neoplasien und Karzinomen. Fertigstellung erwartet in der zweiten Jahreshälfte 2025. Anmeldung verfügbar unter: <a href="https://register.awmf.org/de/leitlinien/detail/032-059OL#anmeldung">https://register.awmf.org/de/leitlinien/detail/032-059OL#anmeldung</a>

<b>Tab. 1</b> (Fortsetzung)
<i>S3-Leitlinie Diagnostik, Therapie und Nachsorge von Analkanal- und Analrandkarzinomen</i> [15]
Evidenzbasierte Leitlinie zur Diagnostik, Therapie und Nachsorge des Analkarzinoms. Verfügbar unter: <a href="https://register.awmf.org/de/leitlinien/detail/081-0040L">https://register.awmf.org/de/leitlinien/detail/081-0040L</a>
<i>S2k-Leitlinie Anale Dysplasien und Analkarzinom bei HIV-Infizierten: Prävention, Diagnostik und Therapie</i>
Konsensbasierte Leitlinie zur Prävention, Diagnostik und Therapie analer intraepithelialer Neoplasien und Analkarzinome bei Personen mit HIV-Infektion. Verfügbar unter: <a href="https://register.awmf.org/de/leitlinien/detail/055-007">https://register.awmf.org/de/leitlinien/detail/055-007</a>
<b>HIV-Prävention, assoziierte Erkrankungen</b>
<i>S2k-Leitlinie HIV-Präexpositionsprophylaxe (PrEP)</i>
Konsensbasierte Leitlinie zu den Indikationen, Durchführung und zum Monitoring der medikamentösen Prävention von HIV-Infektionen. Verfügbar unter: <a href="https://register.awmf.org/de/leitlinien/detail/055-008">https://register.awmf.org/de/leitlinien/detail/055-008</a>
<i>S2k-Leitlinie Medikamentöse Postexpositionsprophylaxe (PEP) nach HIV-Exposition</i>
Konsensbasierte Leitlinie zur Indikation und Durchführung der medikamentösen postexpositionellen Prophylaxe von HIV-Infektionen in verschiedenen klinischen Situationen. Verfügbar unter: <a href="https://register.awmf.org/de/leitlinien/detail/055-004">https://register.awmf.org/de/leitlinien/detail/055-004</a>
<i>S1-Leitlinie Kaposi-Sarkom</i>
Handlungsempfehlungen zur Diagnostik und Therapie des Kaposi-Sarkoms. Verfügbar unter: <a href="https://register.awmf.org/de/leitlinien/detail/032-025">https://register.awmf.org/de/leitlinien/detail/032-025</a>
<b>Andere sexuell übertragbare Infektionen</b>
<i>2017 European guidelines for the management of genital herpes</i> [13]
Englischsprachige Leitlinie der IUSTI Europe zur Diagnostik, Therapie und Prävention von anogenitalen Herpesinfektionen. Zurzeit in Überarbeitung, Version 2017 verfügbar unter: <a href="https://iusti.org/wp-content/uploads/2019/12/Herpes.pdf">https://iusti.org/wp-content/uploads/2019/12/Herpes.pdf</a>
<i>S1-Leitlinie Diagnostik und Therapie der Skabies</i> [16]
Handlungsempfehlungen zur Diagnostik und Therapie der Skabies. Aktuell in Überarbeitung. Verfügbar unter: <a href="https://register.awmf.org/de/leitlinien/detail/013-052">https://register.awmf.org/de/leitlinien/detail/013-052</a>
Die Gültigkeit der genannten Leitlinien ist bei Aufruf der in der Tabelle aufgeführten Links zu überprüfen. Angaben zu einer aktuellen Erstellung von Leitlinien beziehen sich auf den Zeitpunkt der Erstellung des vorliegenden Beitrags (10/2023) und beruhen auf Informationen der Arbeitsgemeinschaft der Wissenschaftlichen Medizinischen Fachgesellschaften (AWMF) <b>DSTIG</b> Deutsche STI-Gesellschaft; <b>IUSTI</b> International Union against Sexually Transmitted Infections, <b>HPV</b> humanes Papillomavirus, <b>HIV</b> humanes Immundefizienzvirus, <b>PrEP</b> Präexpositionsprophylaxe, <b>PEP</b> Postexpositionsprophylaxe * der Begriff „männlich“ in der vorliegenden Leitlinienanmeldung schließt, unabhängig von deren geschlechtlicher Identität, alle Personen mit genital männlichem Phänotypen ein

das Krankheitsbild als *Hämorrhoidalleiden* bezeichnet. Im Jahr 2019 wurde eine evidenzbasierte Leitlinie [9] zur Diagnostik und Therapie des Hämorrhoidalleidens publiziert (<https://register.awmf.org/de/leitlinien/detail/081-007>). Die Beschwerden, die auf ein Hämorrhoidalleiden hinweisen, sind meist unspezifisch. Häufig führt die gestörte Feinkontinenz bei Hämorrhoidalleiden zu irritativ-toxischen Analekzemen (s. oben), und es kommt zu perianalen Blutungen beim Stuhlgang oder nach der Defäkation. Therapeutisch ist bei jeder Ausprägung der Hämorrhoiden eine Basistherapie zu empfehlen, die eine ballaststoffreiche Ernährung, ausreichend Flüssigkeitszufuhr und Bewegung, sowie eine Anpassung des Defäkationsverhaltens umfasst. Bei niedriggradigen Hämorrhoiden kann eine Sklerosierungstherapie oder eine Gummibandligatur eingesetzt werden. Eine operative Therapie ist bei höhergradigen Hämorrhoiden indiziert und wenn konservative Verfahren

nicht zu einer ausreichenden Beschwerdelinderung führen.

**Fazit für die Praxis**

- Anogenitale Erkrankungen weisen ein breites Spektrum an pathogenetischen Ursachen und klinischen Präsentationen auf.
- Die adäquate Diagnose und Therapie anogenitaler Erkrankungen erfordern unter Umständen ein interdisziplinäres Verständnis und die Anwendung etablierter medizinischer Leitlinien.
- Medizinische Leitlinien können eine konsistente Versorgungsqualität gewährleisten, potenzielle Komplikationen minimieren und Behandlungsergebnisse optimieren.
- Gegenwärtig existieren Leitlinien für diverse anogenitale Erkrankungen, darunter chronisch entzündliche Dermatosen sowie sexuell übertragbare Infektionen und assoziierte Erkrankungen.
- Die vorliegende Zusammenstellung bietet eine Übersicht über aktuelle Leitlinien für Erkrankungen des Anogenitalbereichs, erhebt jedoch keinen Anspruch auf Vollständigkeit.

- Die Aktualität der genannten Leitlinien ist vor der Anwendung im Einzelfall zu prüfen.

**Korrespondenzadresse**

**PD Dr. med. Ricardo Niklas Werner**  
Klinik für Dermatologie, Venerologie und Allergologie, Division of Evidence-Based Medicine (dEBM), Charité – Universitätsmedizin Berlin, corporate member of Freie Universität Berlin and Humboldt-Universität zu Berlin  
Charitéplatz 1, 10117 Berlin, Deutschland  
ricardo.werner@charite.de

**Einhaltung ethischer Richtlinien**

**Interessenkonflikt.** M. Kinberger und R.N. Werner geben an, dass kein Interessenkonflikt besteht.

Für diesen Beitrag wurden von den Autor/-innen keine Studien an Menschen oder Tieren durchgeführt. Für die aufgeführten Studien gelten die jeweils dort angegebenen ethischen Richtlinien.

# Krätze?



## Antiscabiosum® mit Benzylbenzoat!

Die zuverlässige und sichere Therapie  
für die **ganze Familie!**

Ihre **Verordnung**  
für Babys ab 1 Jahr  
und Kinder bis 12 Jahre:



**Antiscabiosum® 10%**  
Emulsion für Kinder



Ihre **Empfehlung**  
für ältere  
Familienmitglieder:



**Antiscabiosum® 25%**  
Emulsion für Erwachsene

Rezeptfrei  
in der  
Apotheke

**Hinweis:** Die Emulsion muss während der 3-tägigen Anwendungsdauer kontinuierlich auf der Haut bleiben. Deshalb z. B. nach dem Händewaschen die Emulsion sofort wieder auftragen.  
**Empfohlene Anwendung:** 1 x täglich an 3 aufeinander folgenden Tagen.

Entwickelt & hergestellt in  
**Deutschland**

**Antiscabiosum® 10% für Kinder.** Emulsion. **Wirkstoff:** Benzylbenzoat; 10g/100g. **Antiscabiosum® 25% für Erwachsene.** Emulsion. **Wirkstoff:** Benzylbenzoat; 25g/100g. Sonstige Bestandteile: emulgierender Cetylstearylalkohol (Typ A), gereinigtes Wasser, Propylenglykol, Sorbitol 70%. **Anwendungsgebiet Antiscabiosum 10%:** Behandlung von Scabies bei Kindern über 6 Jahren, als weniger toxisches Mittel, alternativ zu ausreichend untersuchten Antiscabiosa. Kinder von 1 bis 6 Jahren dürfen nur behandelt werden, wenn keine zusätzlichen Hautschäden bestehen, welche die Aufnahme des Wirkstoffs begünstigen könnten und wenn die Behandlung unter sorgfältiger ärztlicher Kontrolle erfolgt. **Anwendungsgebiet Antiscabiosum 25%:** Zur Behandlung von Scabies bei Erwachsenen, als weniger toxisches Mittel alternativ zu ausreichend untersuchten Antiscabiosa. **Gegenanzeigen:** Überempfindlichkeit gg. Benzylbenzoat, Benzoesäure, Benzylalkohol o. einen der sonstigen Bestandteile. Stillzeit. Zusätzlich bei 10%: Säuglinge. Kinder mit großflächigen Hauterkrankungen wie Psoriasis, Neurodermitis, Ekzeme. Bei Neugeborenen mit Zeichen der Unreife Gasping-Syndrom möglich. Zusätzlich bei 25%: Kinder unter 12 Jahren. **Nebenwirkungen:** Selten: Reizungen von Haut u. Schleimhäuten, postscabiöses Ekzem. **Nicht bekannt:** Überempfindlichkeitsreaktionen (Unwohlsein, Urticaria, Angioödem, Kontaktdermatitis), epileptische Anfälle bei Kindern. **Vorsichtsmaßnahmen u. Warnhinweise:** Nicht an Augen, Schleimhäuten oder auf stark irritierter Haut anwenden. Bei epileptischen Anfällen in der Vorgeschichte Krampfanfälle möglich. Während der Behandlung intensive Sonnenbestrahlung vermeiden. Farbveränderungen bei empfindl. Oberflächen möglich. Vorsicht in der Schwangerschaft. Vorsicht bei Kindern zwischen 1 u. 6 Jahren. Enthält Cetylstearylalkohol und Propylenglykol. Packungsbeilage beachten. **Stand:** 02.2021. **Strathmann GmbH & Co. KG, Postfach 610425, 22424 Hamburg.**

 **STRATHMANN**

## Literatur

1. Arbeitsgemeinschaft Der Wissenschaftlichen Medizinischen Fachgesellschaften (Awmf) (2020) Ständige Kommission Leitlinien (AWMF-Regelwerk „Leitlinien“. 2. Auflage 2020)
2. Bundesministerium Für Gesundheit (Bmg) (2016) Leitlinien
3. De Vries HJC, Nori AV, Kiellberg Larsen H et al (2021) 2021 European Guideline on the management of proctitis, proctocolitis and enteritis caused by sexually transmissible pathogens. *J Eur Acad Dermatol Venereol* 35:1434–1443
4. Gross GE, Werner RN, Avila VGL et al (2021) Evidenz- und konsensbasierte (S3) Leitlinie: Impfprävention HPV-assoziiierter Neoplasien. *J Dtsch Dermatol Ges* 19:479–494
5. Gross GE, Werner RN, Becker JC et al (2018) S2k-Leitlinie: HPV-assoziierte Läsionen der äußeren Genitalregion und des Anus – Genitalwarzen und Krebsvorstufen der Vulva, des Penis und der peri- und intraanal Haut (Kurzfassung). *J Dtsch Dermatol Ges* 16:242–256
6. Hofmann SC, Günther C, Böckle BC et al (2022) S2k-Leitlinie zur Diagnostik und Therapie des Schleimhautpemphigoids. *J Dtsch Dermatol Ges* 20:1530–1552
7. Horner PJ, Blee K, Falk L et al (2016) 2016 European guideline on the management of non-gonococcal urethritis. *Int J STD Aids* 27:928–937
8. Ioannides D, Vakirlis E, Kemeny L et al (2020) European S1 guidelines on the management of lichen planus: a cooperation of the European Dermatology Forum with the European Academy of Dermatology and Venereology. *J Eur Acad Dermatol Venereol* 34:1403–1414
9. Joos AK, Jongen J (2021) S3-Leitlinie Hämorrhoidalleiden, Kurzfassung. *coloproctology* (06/2021)
10. Marti L, Post S, Herold A et al (2020) S3-Leitlinie: Analfissur, AWMF-Registriernummer: 081-010. *coloproctology* 2020:90–196
11. Nast A, Altenburg A, Augustin M et al (2021) Deutsche S3-Leitlinie zur Therapie der Psoriasis vulgaris, adaptiert von EuroGuiDerm – Teil 1: Therapieziele und Therapieempfehlungen. *J Dtsch Dermatol Ges* 19:934–951
12. Nast A, Altenburg A, Augustin M et al (2021) Deutsche S3-Leitlinie zur Therapie der Psoriasis vulgaris, adaptiert von EuroGuiDerm – Teil 2: Therapiemonitoring, besondere klinische Situationen und Komorbidität. *J Dtsch Dermatol Ges* 19:1092–1117
13. Patel R, Kennedy OJ, Clarke E et al (2017) 2017 European guidelines for the management of genital herpes. *Int J STD Aids* 28:1366–1379
14. Schöfer H, Enders M, Esser S et al (2020) of Diagnosis and treatment of syphilis : Update of the S2k guidelines 2020 of the German STI Society (DSTIG) in cooperation with the following specialist societies: DAIG, dagnä, DDG, DGA, DGGG, DGHM, DGI, DGN, DGPI, DGU, RKI. *Hautarzt* 71:969–999
15. Siegel R, Werner RN, Koswig S et al (2021) Clinical practice guideline: anal cancer—diagnosis, treatment and follow-up. *Dtsch Ärztebl Int* 118:217–224
16. Sunderkötter C, Feldmeier H, Fölster-Holst R et al (2016) S1 guidelines on the diagnosis and treatment of scabies—short version. *J Dtsch Dermatol Ges* 14:1155–1167
17. Werner RN, Zidane M, Metz M et al (2020) Pruritus ani – Diagnostik und Therapie. Empfehlungen aus der aktualisierten Leitlinie. *coloproctology* 02/2021:97–105

## Current guidelines for the management of anogenital diseases

**Background:** Anogenital disorders encompass a broad spectrum of conditions with diverse pathogenetic origins, often presenting with nonspecific symptoms and overlapping causative factors, thereby posing diagnostic and therapeutic challenges. Effective management requires interdisciplinary knowledge and the use of medical guidelines. Guidelines can play an important role in translating current knowledge into clinical practice and ensuring consistent care, minimizing complications, and optimizing patient outcomes.

**Objective:** The dermatologically relevant guidelines for anogenital disorders, categorized by etiological groups, are reviewed.

**Materials and methods:** A selective literature review was conducted, incorporating data from the guideline repository of the Association of the Scientific Medical Societies in Germany (AWMF).

**Results:** A broad range of current guidelines pertinent to the management of anogenital disorders with relevance for dermatologists is available. These encompass guidelines for the management of chronic inflammatory dermatoses with (potential) involvement of the anogenital region, such as anal eczema, psoriasis, lichen sclerosus, or lichen ruber, as well as sexually transmitted infections and associated conditions, involving a broad range of pathogens, including gonorrhea, chlamydia, syphilis, or human papillomaviruses (HPV)-associated disorders. In this article, we provide an overview of the available guidelines.

**Conclusion:** The present article does not claim to be exhaustive. The validity of the mentioned guidelines and the availability of updates needs to be verified in each case.

## Keywords

Genital diseases · Proctology · Sexually transmitted infections · Dermatovenerology · Anus diseases

18. Weyandt G, Breitkopf C, Werner RN et al (2020) S1-Leitlinie Diagnostik und Therapie des Analektzems. *J Dtsch Dermatol Ges* 18:648–657
19. Zouboulis CC, Bechara FG, Fritz K et al (2012) S1 guideline for the treatment of hidradenitis suppurativa / acne inversa \* (number ICD-10 L73.2). *J Dtsch Dermatol Ges* 10(Suppl 5):S1–31

**Hinweis des Verlags.** Der Verlag bleibt in Hinblick auf geografische Zuordnungen und Gebietsbezeichnungen in veröffentlichten Karten und Institutsadressen neutral.

# Anorektales malignes Melanom

## Aktuelles zu Klinik, Diagnostik und Therapie

Johanna Matull<sup>1</sup> · Alexander Kreuter<sup>1,2</sup> · Ulrich-Peter Wehry<sup>1</sup> · Alena-Lioba Michalowicz<sup>1</sup>

<sup>1</sup> Klinik für Dermatologie, Venerologie und Allergologie, Helios St. Elisabeth Klinik Oberhausen, Universität Witten/Herdecke, Oberhausen, Deutschland

<sup>2</sup> Klinik für Dermatologie, Venerologie und Allergologie, Helios St. Johannes Klinik Duisburg, Universität Witten/Herdecke, Duisburg, Deutschland

### In diesem Beitrag

- Epidemiologie
- Pathogenese
- Klinik
- Diagnosestellung und Ausbreitungsdiagnostik
- Klassifikation
- Histopathologie
- Molekulargenetik
- Operative Therapie
- Adjuvante Therapie
- Therapie des inoperablen anorektalen Melanoms

### Zusammenfassung

Anorektale Melanome zählen zu den seltenen malignen Erkrankungen und stellen aufgrund ihrer verborgenen anatomischen Lage eine diagnostische Herausforderung dar. Sie sind mit unspezifischen klinischen Symptomen assoziiert und werden daher häufig als benigne Erkrankungen fehlinterpretiert. Verzögerte Diagnosestellung im lokal fortgeschrittenen oder metastasierten Stadium und eine ungünstige Prognose für die betroffenen Patienten sind die Folge. Aufgrund der insgesamt niedrigen Inzidenz anorektaler Melanome existieren bisher keine international oder national anerkannten Leitlinien zur Diagnostik oder Therapie. Die vorliegende Arbeit beabsichtigt, einen Überblick über Klinik, Diagnostik und Therapie des anorektalen Melanoms anhand der aktuell verfügbaren Literatur zu geben.

### Schlüsselwörter

Schleimhautmelanom · Immuntherapie · Operative Therapie · Adjuvante Strahlentherapie · Lokale Exzision

**Primäre anorektale Melanome gehören zu den seltenen Malignomen, die aufgrund ihrer Rarität und besonderen anatomischen Lage schwierig zu diagnostizieren sind. Sie sind gekennzeichnet durch ein hochaggressives Tumorwachstum und eine ausgesprochen schlechte Prognose. Gründe hierfür liegen in einer verzögerten Diagnosestellung durch fehlende Frühsymptome, aber auch in einer biologischen Differenz der in dieser Lokalisation befindlichen Melanozyten.**

### Epidemiologie

Im Vergleich zu kutanen Melanomen sind primäre gastrointestinale Melanome eine Rarität. Sie treten in über 50 % der Fälle im Anorektum auf, gefolgt von Magen, Dünndarm und Kolon [38]. Anorektale Melanome können sowohl anal, rektal, aber auch in der Übergangszone von Rektum und Analkanal lokalisiert sein. Distal der Linea dentata werden sie als anale Melanome bezeichnet, proximal als rektale Melano-

me und im Bereich der Linea dentata als anorektale Melanome [3].

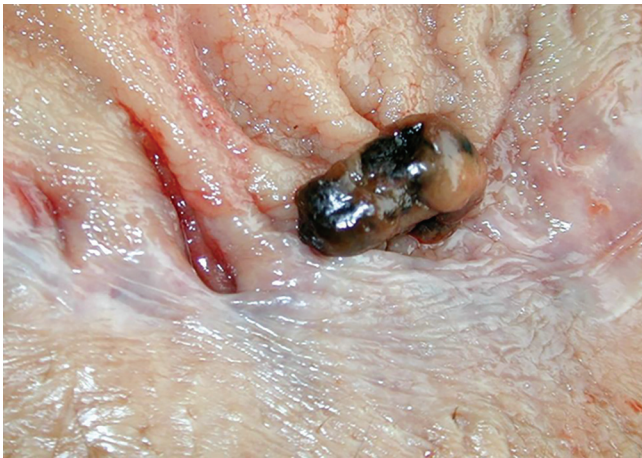Mit einer Häufigkeit von etwa 1,5 % sind anorektale Melanome auch unter den malignen Tumoren des Anorektums eine Seltenheit, bilden aber unter den mukosalen Melanomen die zweitgrößte Gruppe [27]. Frauen erkranken etwa doppelt so häufig wie Männer. Das mittlere Erkrankungsalter bei Erstdiagnose liegt bei 68 Jahren [15]. Ein Anstieg der Inzidenz, wie er beim kutanen malignen Melanom in den letzten Jahren zu verzeichnen war, ist beim anorektalen Melanom bisher nicht zu beobachten [11, 35].

### Pathogenese

Die Pathogenese gastrointestinaler Melanome ist bis heute nicht vollständig geklärt. Als integraler Bestandteil der Haut sind Melanozyten in der Kutis v. a. für die Melaninsynthese verantwortlich. In der Gastrointestinalschleimhaut übernehmen sie antioxidative Funktionen und sind Teil



QR-Code scannen & Beitrag online lesen



**Abb. 1** ◀ Anorektales Melanom im Bereich der Linea dentata mit schwärzlich-bräunlicher Pigmentierung

der regionalen Immunantwort. Es wird daher angenommen, dass oxidativer Stress und/oder (lokale) Immunsuppression ihrer malignen Transformation zugrunde liegen könnten.

### » In der Gastrointestinalschleimhaut übernehmen Melanozyten antioxidative Funktionen

Auch hormonelle Einflüsse werden in der Pathogenese des anorektalen Melanoms diskutiert. So sind für das anorektales Melanom wie auch für andere extrakutane Melanome höhere Inzidenzen für das weibliche Geschlecht beschrieben [4]. Unbestritten ist, dass ultravioletter Strahlung in der Entstehung von Schleimhautmelanomen – im Gegensatz zum kutanen malignen Melanom – keine Bedeutung zukommt [14].

### Klinik

In der Früherkennung kutaner Melanome kommt der Selbstuntersuchung der gesamten Hautoberfläche durch den Patienten eine entscheidende Rolle zu. Die Untersuchung primär nicht einsehbarer Körperregionen auf Pigmentmale hingegen stellt eine Herausforderung dar.

### » Anorektale Melanome äußern sich mit unspezifischen klinischen Beschwerden

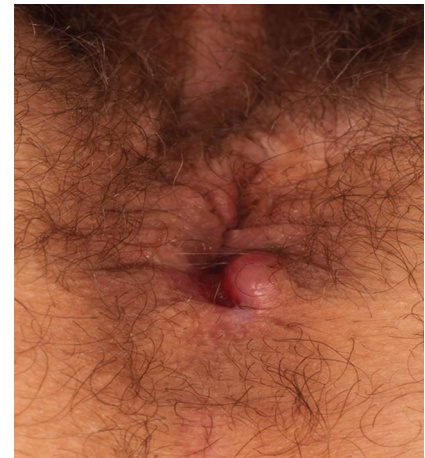
In einer jüngeren Analyse einer multizentrischen deutschen Kohorte war das anale Melanom unter den mukosalen Melanomen mit der schlechtesten Prognose asso-

ziiert [15]. Fehlende Frühsymptome und eine konsekutiv späte Diagnosestellung im lokal fortgeschrittenen oder metastasierten Tumorstadium sind naheliegende Gründe für das schlechte klinische Outcome der betroffenen Patienten [15].

Anorektale Melanome äußern sich in der Regel mit unspezifischen klinischen Beschwerden wie Stuhlunregelmäßigkeiten, Obstipation bis hin zu (Sub-)Ileus, rektalem Blutabgang, analen Schmerzen und/oder rektalen Tenesmen. In vielen Fällen werden sie initial als Hämorrhoidalleiden oder rektales Ulkus fehlgedeutet [16].

### Diagnosestellung und Ausbreitungsdiagnostik

Im Gegensatz zum kolorektalen Karzinom existieren für das anorektales Melanom keine Daten zur Relevanz einer initialen Ausbreitungsdiagnostik. Um Tiefeninfiltration, radiale Tumorausdehnung und mögliche Infiltration von Nachbarorganen präoperativ zu bestimmen, sind endoskopische Untersuchungen des Rektosigmoids und eine Magnetresonanztomographie des Beckens geeignet [25, 42]. Der Vorteil ergänzender endosonographischer Untersuchungen liegt in der Möglichkeit, regionale Lymphknoten zeitgleich zu beurteilen [42]. Auch FDG(Fluorodeoxyglucose)-PET (Positronenemissionstomographie)/CT (Computertomographie)-Untersuchungen können Lymphknotenmetastasen sensitiv nachweisen und somit zur primären Ausbreitungsdiagnostik eingesetzt werden [24]. Eine vollständige endoskopische Untersuchung des Kolons kann zum Ausschluss synchroner Läsionen erfol-



**Abb. 2** ▲ Kutane perianale Metastase eines analen Melanoms. Aufgrund von fehlender Pigmentierung besteht die Gefahr einer Fehleinschätzung als benigne Läsion, z. B. Analvenenthrombose

gen. Sie ermöglicht eine makroskopische Identifizierung von malignitätssuspekten Läsionen und gleichzeitig ihre histologische Sicherung. Schleimhautläsionen, die die Linea dentata infiltrieren und eine bräunliche oder schwärzliche Sprenkelung an ihrer Oberfläche aufweisen, sind verdächtig für das Vorliegen eines analen Melanoms (▣ Abb. 1).

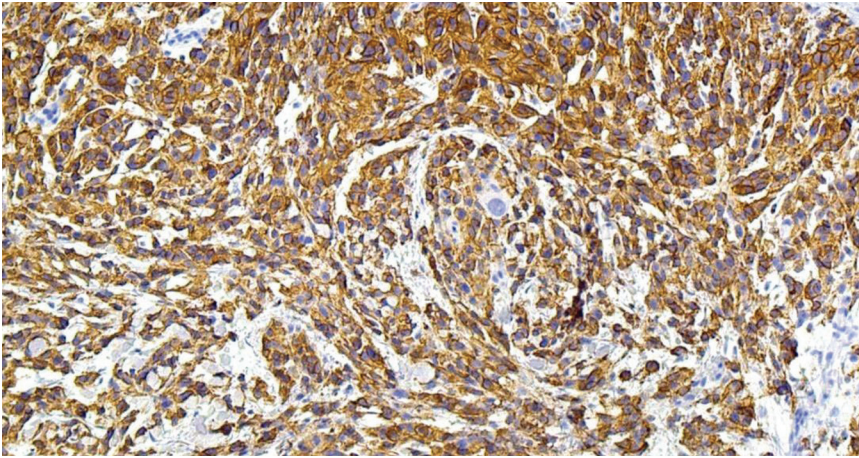
### » Amelanotische Tumoren sind häufig

Es ist jedoch zu berücksichtigen, dass nur etwa ein Drittel der Tumoren Melanin bildet und amelanotische Läsionen daher häufig vorkommen (▣ Abb. 2). Eine Entnahme von multiplen Biopsien scheint für eine sichere histologische Diagnosestellung günstig zu sein [42]. Eine Ganzkörperuntersuchung, klinische Inspektion der angrenzenden Schleimhäute und eine Palpation der Lymphknotenstationen sollten ebenso wie eine Sonographie der regionalen Lymphknoten durchgeführt werden [21].

### Klassifikation

Die Prognose zwischen Patienten mit kutanem und anorektalem Melanom unterscheidet sich erheblich. Ein eigenes Klassifikationssystem, das diesem Umstand Rechnung trägt, existiert aufgrund der insgesamt niedrigen Inzidenzraten





**Abb. 3** ▲ Anorektales Melanom mit deutlicher immunhistochemischer zytoplasmatischer Reaktivität für HMB-45

weder für gastrointestinale noch für anorektale Melanome [45]. Der AJCC (American Joint Committee on Cancer)-Klassifikation kutaner Melanome liegen prognostische Faktoren wie Tumordicke, Ulzeration, lymphogene Metastasierung und Vorhandensein von Fernmetastasen zugrunde. Nagarajan et al. konnten in ihrer retrospektiven Analyse von 160 Patienten mit anorektalem Melanom jedoch zeigen, dass u. a. Ulzeration, aber auch die Anzahl betroffener Lymphknoten oder Vorliegen von Satellitenmetastasen bei diesen Tumoren nicht mit Überlebensunterschieden assoziiert waren. Tiefe der Primärtumorinfiltration, Lymphangiosis und Regression erwiesen sich hingegen als unabhängige prognostische Faktoren [27]. Cui et al. schlugen anhand ihrer multizentrischen Untersuchung an einer Kohorte von 1814 Patienten mit mukosalem Melanom ein Subtypen-übergreifendes Klassifikationssystem für Schleimhautmelanome vor, das auch zur Klassifikation anorektaler Melanome Verwendung finden kann [7]. Alternativ können für das anorektale Melanom Klassifikationssysteme anderer Tumorentitäten derselben anatomischen Region (Anal- oder Rektumkarzinom) genutzt werden.

### Histopathologie

Die histologische Unterscheidung zwischen primären gastrointestinalen Melanomen und Metastasen kann aufgrund von verschiedenen Faktoren herausfordernd sein. Eine fehlende Schleimhautbe-

teiligung schließt ein primäres mukosales Melanom in der Regel nicht aus. Hinzu kommt, dass amelanotische Melanome im Gastrointestinaltrakt in hohem prozentualem Anteil vorkommen [16]. Diese Läsionen sind sowohl makroskopisch als auch histopathologisch ungleich schwieriger einzuordnen als pigmentierte Tumoren. In diesen Fällen sind ergänzende immunhistochemische Zusatzuntersuchungen zur sicheren Diagnosestellung unabdingbar.

Anale Melanome lassen sich in 4 histologische Subtypen klassifizieren: epitheloidzellige, spindelzellige, lymphomartige und pleomorphe anale Melanome [5]. Insbesondere Tumoren mit epitheloider, spindeliger und pleomorpher Zellmorphologie weisen histopathologische Ähnlichkeit mit gastrointestinalen Stromatumoren und Sarkomen auf und müssen von diesen Entitäten abgegrenzt werden [32].

Immunhistochemisch zeigen anorektale Melanome in der Regel ebenso wie kutane Melanome eine starke S100B-Positivität. Weitere immunhistochemische Marker sind HMB45 (■ **Abb. 3**), Melan-A und Tyrosinase [5]. Zu beachten ist, dass spindelzellige Melanome häufig Melan-A und HMB-45 negativ sind, was zu diagnostischen Fallstricken führen kann [5]. Klare histopathologische Beurteilungsstandards sind für das anorektale Melanom bisher nicht etabliert.

### Molekulargenetik

Mukosale Melanome weisen im Vergleich zu kutanen malignen Melanomen distinkte genetische Veränderungen auf, die nach aktuellem Stand der Forschung auf ein unterschiedlich hohes Maß an UV-Exposition zurückzuführen sind [8]. Mutationsdaten aus der Subgruppe der anorektalen Melanome sind aufgrund der Seltenheit der Erkrankung nur aus Untersuchungen an kleinen Kohorten verfügbar.

» Die Frequenz von therapeutisch nutzbaren BRAF-V600E-Mutationen ist gering

Die Frequenz von aktivierenden, therapeutisch nutzbaren Mutationen in BRAF scheint wie bei anderen mukosalen Melanomen gering zu sein (< 10%) [31, 40]. Zudem bleibt ihre prognostische Bedeutung unklar [2, 31]. Aktivierende Mutationen in c-KIT liegen in etwa 15% der Tumoren vor und damit in deutlich höherer Frequenz als bei mukosalen Melanomen der Kopfhals-Region [2, 30, 31]. Ebenso kommen Mutationen in SF3B1 und NF1 in Melanomen des Anorektums gehäuft vor, sind aber bisher therapeutisch nicht nutzbar [29].

### Operative Therapie

Eine vollständige chirurgische Entfernung des Primärtumors steht in der Therapie anorektaler Melanome seit vielen Jahrzehnten im Vordergrund. Es mehren sich jedoch Hinweise, dass die Wahl des operativen Verfahrens, ein adäquates präoperatives Staging vorausgesetzt, keinen Einfluss auf das Gesamtüberleben nimmt [13].

Unterschieden wird zwischen lokaler Exzision (sog. „wide local excision“ [WLE]) und abdominoperinealer Rektumexstirpation (APR). Die APR scheint mit besserer lokaler Tumorkontrolle assoziiert zu sein und längerem rezidivfreiem Überleben, aber höherer Morbidität [17]. Da jedoch ein positiver Effekt auf das Gesamtüberleben nach APR bisher nicht eindeutig gezeigt werden konnte, wird die lokale Resektion im Gesunden als operative Primärtherapie aktuell favorisiert. In palliativer Intention oder als Salvage-Chirurgie im Falle eines

Lokalrezidivs nach WLE findet die APR aber weiterhin Verwendung [13].

### » Eine lokale Resektion im Gesunden ist mit geringerer Morbidität assoziiert

Die Datenlage für eine evidenzgestützte standardisierte Empfehlung hinsichtlich einer Sentinellymphknotenexstirpation (SLNE) mit oder ohne komplettierende Lymphadenektomie (CLND) ist für Patienten mit anorektalem Melanom aktuell unzureichend. Da sie aus prognostischen Gesichtspunkten jedoch sinnvoll sein kann, kann sie Patienten mit anorektalem Melanom angeboten werden [6, 26].

Aufgrund von fehlenden Studien kann auch für Patienten mit klinisch detektierbaren Lymphknotenmetastasen keine standardisierte Empfehlung ausgesprochen werden. Gegenwärtig erfolgt die Behandlung dieser Patienten analog zum nodal metastasierten kutanen Melanom mit totaler Lymphadenektomie (TLND) und lokaler Exzision des Primärtumors. Neoadjuvante Therapieansätze haben für das kutane Melanom jüngst vielversprechende Ergebnisse gezeigt, in diesen Studien waren mukosale Melanome jedoch ausgeschlossen [1, 33, 36].

### Adjuvante Therapie

Daten zum prognostischen Nutzen einer adjuvanten Radiotherapie beim anorektalem Melanom sind begrenzt und stammen vorwiegend aus einer Zeit, in der adjuvante systemische Therapien wenig etabliert waren. In einer datenbankbasierten Auswertung von 63 Patienten mit nicht metastasiertem anorektalem Melanom von Tchelebi et al. konnte unabhängig vom Stadium kein statistisch signifikanter Unterschied hinsichtlich des rezidivfreien Überlebens und des Gesamtüberlebens zwischen denjenigen Patienten, die eine adjuvante Radiatio erhalten hatten, und solchen, die ausschließlich operativ therapiert wurden, festgestellt werden [41].

Ähnliche Ergebnisse erbrachte eine NCDB(National Cancer Data Base)-basierte Auswertung von Wong et al. von 450 Patienten mit nicht metastasiertem analem Melanom. Obwohl alle operativen

Behandlungsansätze mit einem verbesserten Gesamtüberleben im Vergleich zu nichtoperativen Therapien assoziiert waren, konnte für keine der untersuchten adjuvanten Therapien – Radiotherapie (29,8 Monate), Chemotherapie (28,2 Monate) oder Immuntherapie (37,4 Monate) – eine statistisch signifikante Verbesserung des Gesamtüberlebens gezeigt werden ( $p = 0,754$ ) [44].

Im Gegensatz zu den zuvor genannten Studien konnten Naqvi et al. in einer retrospektiven Untersuchung von 398 Patienten mit analem Melanom im Zeitraum von 2004 bis 2014 ein verbessertes Gesamtüberleben nach adjuvanter Radiotherapie nachweisen. Die Studie schloss sowohl lymphogen metastasierte als auch nicht metastasierte anale Melanome ein. Patienten, die nach einer operativen Resektion eine Strahlentherapie erhielten, wiesen mit 32,2 Monaten ein längeres medianes Überleben auf im Vergleich zu denen, die entweder eine adjuvante Chemo- oder Immuntherapie (18,4 Monate), eine ausschließliche operative Therapie (22,9 Monate) oder eine alleinige Strahlentherapie (5,1 Monate) erhielten ( $p < 0,0001$ ). In der Subgruppe der lymphogen metastasierten Patienten zeigte sich hingegen ein signifikanter Überlebensvorteil für die operative Tumorsektion in Kombination mit adjuvanter Systemtherapie (Chemo- oder Immuntherapie) ( $p = 0,0007$ ). Diese Ergebnisse legen nahe, dass insbesondere Patienten mit lokal fortgeschrittenen Tumoren von einer adjuvanten Radiotherapie profitieren könnten, nicht aber solche mit nachgewiesenen Lymphknotenmetastasen [28].

In einer kürzlich veröffentlichten, einarmigen Phase-II-Studie (SALVO) wurde die Wirksamkeit einer kombinierten Therapie aus adjuvanter Flip-dose-Ipilimumab plus Nivolumab, gefolgt von einer Nivolumab-Monotherapie nach chirurgischer Behandlung im Vergleich zu einem rein operativen Vorgehen untersucht. In diese Studie wurden insgesamt 35 Patienten mit mukosalem Melanom eingeschlossen, darunter 9 mit anorektalem Melanom. Die Gesamtüberlebensraten betragen nach 1 bzw. 2 Jahren 87 % und 68 %. Das mediane rezidivfreie Überleben lag bei 10,3 Monaten [18].

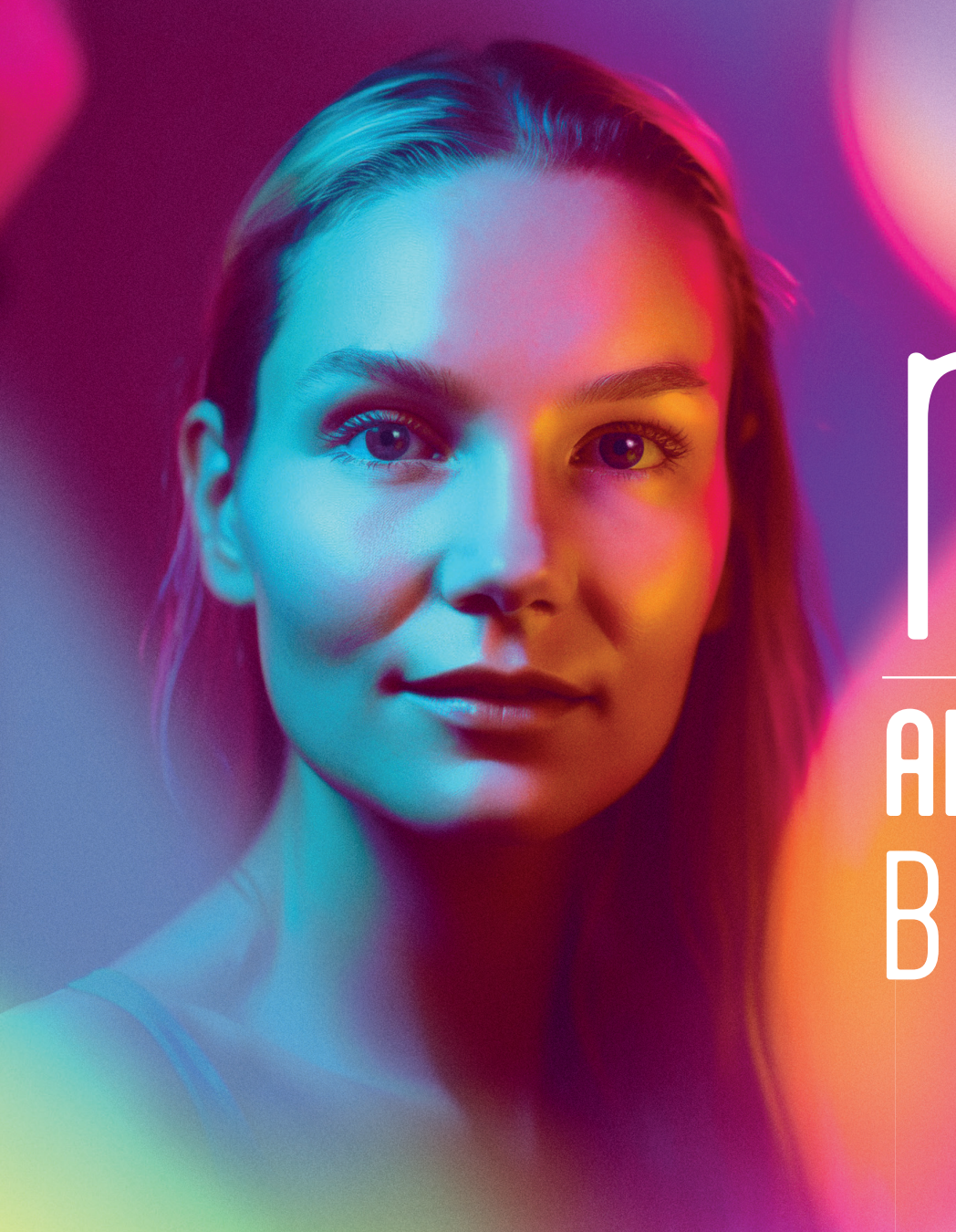Eine evidenzgestützte Empfehlung zur adjuvanten Systemtherapie beim anorektalem Melanom kann derzeit aufgrund fehlender randomisiert kontrollierter Studien nicht gegeben werden.

### Therapie des inoperablen anorektalem Melanoms

Neue Behandlungsansätze mit Immuncheckpointinhibition und zielgerichteter Therapie haben in den letzten Jahrzehnten die Behandlung fortgeschrittener Melanome revolutioniert [20, 23, 37]. Durch die Einführung der Anti-PD-1-Monotherapie sowie der BRAF/MEK-Inhibitoren konnte die Prognose von Stadium-IV-Melanompatienten erheblich verbessert werden [23]. Im Jahr 2018 erhielten beide Systemtherapien zudem eine FDA(Food and Drug Administration)-Zulassung für die Behandlung von Patienten mit vollständig reseziertem Melanom im Stadium III [12, 22, 43]. Auch die kombinierte Immuncheckpointinhibition mit Ipilimumab und Nivolumab hat sich in der Behandlung des inoperablen Melanoms als wirksam erwiesen bei insgesamt tolerabler Toxizität [19]. In die jeweiligen Zulassungsstudien wurden allerdings nur wenige Patienten mit mukosalem Melanom eingeschlossen, weshalb die Datenlage zur Wirksamkeit der genannten Substanzen beim Schleimhautmelanom unzureichend ist. Bei den verfügbaren Daten handelt es sich in der Regel um Subgruppenanalysen größerer randomisierter Studien [9, 10, 34, 39, 46].

### » Die Therapie metastasierter mukosaler Melanome orientiert sich an den Empfehlungen für kutane Melanome

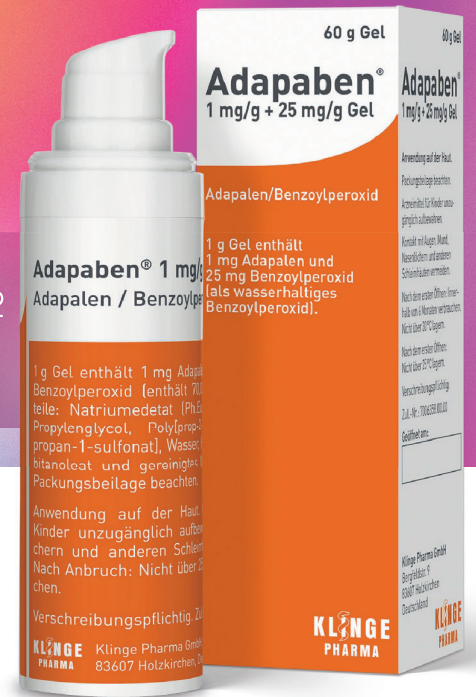Aus diesem Grund orientiert sich die Therapie metastasierter mukosaler Melanome derzeit an den Empfehlungen für kutane Melanome unter Berücksichtigung des Mutationsstatus. Für die PD-1-Inhibitoren Nivolumab und Pembrolizumab konnten in einer multizentrischen, retrospektiven Datenauswertung von 35 Patienten mit metastasierten mukosalen Melanomen objektive Ansprechraten von 23 % gezeigt werden bei einem medianen progressionsfreien Überleben von 3,9 Monaten. Aufgrund des kurzen Nachbeobach-



# NEU ADAPABEN® BEI AKNE<sup>1</sup>

## 1<sup>st</sup> Line-Therapie bei Akne<sup>2</sup>

- » **Studienbelegt:** Therapeutisch äquivalent zu Epiduo®<sup>3</sup>
- » **Identisch:** Gleiche Wirk- und Hilfsstoffe<sup>4</sup>
- » **Wirtschaftlich:** Bis zu 20 % günstiger<sup>5</sup>



<sup>1</sup> Topische Behandlung der Acne vulgaris bei Vorliegen von Komedonen, Papeln und Pusteln. <sup>2</sup> Fixkombination aus Adapalen & Benzoylperoxid bei leichter bis moderater papulopustulöser Akne; Nast, A et al. "European evidence-based (S3) guidelines for the treatment of acne." Journal of the European Academy of Dermatology and Venerology. JEADV vol. 26 Suppl 1 (2012): 1-29. <sup>3</sup> CTRI Number CTRI/2019/12/022244. A multicentre, double-blind, randomized, single-period, placebo-controlled, parallel group study of Adapalene 0.1% and Benzoyl Peroxide 2.5% Topical Gel of BELUPO Inc., Croatia (Test) and Epiduo Gel (Adapalene 0.1% and Benzoyl Peroxide 2.5%) (Reference) of Galderma (EU) in subjects with mild to moderate facial acne vulgaris. <sup>4</sup> Vergleich Fachinformation Epiduo® 0,1% / 2,5% Gel; Stand: Mai 2023. <sup>5</sup> Vergleich HAP: Epiduo® Gel 45 g (Stand Lauer: 01.10.2023) mit Adapaben® Gel 45 g (Stand Lauer: 15.11.2023).

**Adapaben® 1 mg/g + 25 mg/g Gel: Wirkst.:** Adapalen u. Benzoylperoxid. **Zusammensetz.:** 1 g Gel enthält 1 mg Adapalen u. 25 mg Benzoylperoxid (als wasserhaltiges Benzoylperoxid (enthält 70,0 bis 77,0 % Benzoylperoxid)). **Sonst. Bestand.:** Natriumedetat (Ph.Eur.), Docusat-Natrium, Glycerol, Poloxamer 124, Propylenglycol, Poly(prop-2-enamid-co-natrium-2-methyl-2-(prop-2-enamido)propan-1-sulfonat), Wasser, Heptamethylnonan, Polysorbitat 80 (pflanzlich), Sorbitanoleat, gereinigtes Wasser. **Anwendungsgebiet:** Zur Behandlung v. Akne bei Vorliegen v. Komedonen, Papeln u. Pusteln. Für Erwachsene, Jugendliche u. Kinder ab 9 Jahren. **Gegenanz.:** Überempfindlich; geg. d. Wirkst. od. einen d. sonst. Bestand.; Schwangerschaft; Frauen, d. eine Schwangerschaft planen. **Nebenw.:** Häufig: trockene Haut, lokaler Hautausschlag (irritative Kontaktdermatitis), Brennen, Hautreizung, Rötung, Abschuppung d. Haut. **Gelegentlich:** Juckreiz (Pruritus), Sonnenbrand. **Häufigkeit nicht bekannt:** anaphylakt. Reaktionen, Schwellungen d. Gesichts, allerg. Kontaktreaktionen, Schwellungen d. Augenlids, Enge im Rachen, Schmerzen d. Haut (stechender Schmerz), Bläschen (Vesikel), Schwierigkeiten b. Atmen, Hautverfärbung (Veränderung d. Hautfarbe), verbrennungsähn. Reaktion an d. Anwendungsstelle. **Warnhinw.:** Arzneimittel f. Kinder unzugängl. aufbewahren. Kontakt m. Augen, Mund, Nasenlöchern u. anderen Schleimhäuten vermeiden. **Weitere Hinw.:** s. Fachinformation. **Verschreibungspflichtig.** **Stand:** 07/23-1. Klinge Pharma GmbH, 83607 Holzkirchen, Deutschland. **KLINGE PHARMA**

tungszeitraumes konnten zum Gesamtüberleben jedoch keine Aussagen getroffen werden [39].

Eine gepoolte Analyse von 6 prospektiven Studien, in denen Patienten mit metastasierten mukosalen Melanomen mit Immuntherapie behandelt wurden (86 Patienten mit Nivolumab-Monotherapie, 35 Patienten mit einer Kombinationstherapie aus Ipilimumab/Nivolumab), konnte Ansprechraten von 23,3% für die Nivolumab-Monotherapie zeigen und 37% für die Kombinationstherapie. Das progressionsfreie Überleben lag bei den mit Nivolumab behandelten Patienten bei 3,0 Monaten sowie bei 5,9 Monaten für die Kombinationstherapie. Schwere, immunvermittelte Arzneimittelwirkungen wurden etwas seltener als bei Patienten mit kutanen Melanomen beobachtet [9]. Diese Ergebnisse deuten darauf hin, dass die Immunkombinationstherapie der PD-1-Monotherapie beim mukosalen Melanom in ihrer Wirksamkeit überlegen ist.

» Bei therapeutisch nutzbaren Mutationen in BRAF oder c-KIT, können zielgerichtete Substanzen eingesetzt werden

Für Patienten mit mukosalen Melanomen, die aktivierende BRAF-V600-Mutationen aufweisen, ist der Einsatz zielgerichteter Therapeutika – analog zum kutanen Melanom – eine weitere Therapieoption. Die Wirksamkeit von BRAF/MEK-Inhibitoren bei Schleimhautmelanomen und kutanen Melanomen scheint nach derzeitigem Wissenstand vergleichbar zu sein. Die Frequenz von aktivierenden BRAF-Mutationen ist bei anorektalen Melanomen mit etwa 5% jedoch äußerst gering [31]. c-KIT-Mutationen sind mit 15% häufiger; ein Einsatz von c-KIT-Kinaseinhibitoren wird gemäß aktuell gültiger AWMF (Arbeitsgemeinschaft der Wissenschaftlichen Medizinischen Fachgesellschaften e. V.)-Leitlinie aber erst nach erfolgloser Behandlung mit Immuncheckpointinhibitoren empfohlen [21].

### Fazit für die Praxis

- Anorektale Melanome sind seltene Malignome und durch ein hochaggressives Tumorstadium sowie eine ausgesprochen schlechte Prognose gekennzeichnet.
- Sie äußern sich mit unspezifischen klinischen Beschwerden und werden aus diesem Grund häufig als benigne Erkrankungen fehlgedeutet.
- Zur präoperativen Bestimmung der Tiefeninfiltration, radialen Tumorausdehnung und möglicher Infiltration von Nachbarorganen sind Proktoskopie und Magnetresonanztomographie des Beckens geeignet.
- Eine lokale Exzision scheint keine Nachteile gegenüber einer abdominoperinealen Resektion im Hinblick auf das Gesamtüberleben zu haben und wird aktuell als operative Primärtherapie anorektaler Melanome favorisiert.
- Es existieren keine nationalen Therapieleitlinien für das metastasierte anorektale Melanom. Eine Therapieentscheidung sollte für diese Patienten im interdisziplinären Tumorboard getroffen werden und kann analog zur Therapie kutaner Melanome im Stadium IV erfolgen.
- Liegen therapeutisch nutzbare Mutationen in BRAF oder c-KIT vor, können neben Immuncheckpointinhibitoren auch zielgerichtete Substanzen eingesetzt werden.

### Korrespondenzadresse

**Prof. Dr. med. Alexander Kreuter**  
Klinik für Dermatologie, Venerologie und Allergologie, Helios St. Elisabeth Klinik Oberhausen, Universität Witten/Herdecke  
Josefstr. 3, 46045 Oberhausen, Deutschland  
alexander.kreuter@helios-gesundheit.de

### Einhaltung ethischer Richtlinien

**Interessenkonflikt.** J. Matull, A. Kreuter, U.-P. Wehry und A.-L. Michalowicz geben an, dass kein Interessenkonflikt besteht.

Für diesen Beitrag wurden von den Autor/-innen keine Studien an Menschen oder Tieren durchgeführt. Für die aufgeführten Studien gelten die jeweils dort angegebenen ethischen Richtlinien. Für Bildmaterial oder anderweitige Angaben innerhalb des Manuskripts, über die Patient/-innen zu identifizieren sind, liegt von ihnen und/oder ihren gesetzlichen Vertretern/Vertreterinnen eine schriftliche Einwilligung vor.

### Literatur

1. Amaria RN, Postow M, Burton EM et al (2022) Neoadjuvant relatlimab and nivolumab in resectable melanoma. *Nature* 611:155–160

2. Antonescu CR, Busam KJ, Francone TD et al (2007) L576P KIT mutation in anal melanomas correlates with KIT protein expression and is sensitive to specific kinase inhibition. *Int J Cancer* 121:257–264

3. Bello DM, Smyth E, Perez D et al (2013) Anal versus rectal melanoma: does site of origin predict outcome? *Dis Colon Rectum* 56:150–157

4. Callahan A, Anderson WF, Patel S et al (2016) Epidemiology of anorectal melanoma in the United States: 1992 to 2011. *Dermatol Surg* 42:94–99

5. Chute DJ, Cousar JB, Mills SE (2006) Anorectal malignant melanoma: morphologic and immunohistochemical features. *Am J Clin Pathol* 126:93–100

6. Ciarrocchi A, Pietroletti R, Carlei F et al (2017) Extensive surgery and lymphadenectomy do not improve survival in primary melanoma of the anorectum: results from analysis of a large database (SEER). *Colorectal Dis* 19:158–164

7. Cui C, Lian B, Zhang X et al (2022) An evidence-based staging system for mucosal melanoma: a proposal. *Ann Surg Oncol* 29:5221–5234

8. Curtin JA, Fridlyand J, Kageshita T et al (2005) Distinct sets of genetic alterations in melanoma. *N Engl J Med* 353:2135–2147

9. D'angelo SP, Larkin J, Sosman JA et al (2017) Efficacy and safety of nivolumab alone or in combination with ipilimumab in patients with mucosal melanoma: a pooled analysis. *J Clin Oncol* 35:226–235

10. Del Vecchio M, Di Guardo L, Ascierio PA et al (2014) Efficacy and safety of ipilimumab 3 mg/kg in patients with pretreated, metastatic, mucosal melanoma. *Eur J Cancer* 50:121–127

11. Dominiak NR, Wick MR, Smith MT (2016) Mucosal melanomas: site-specific information, comparisons with cutaneous tumors, and differential diagnosis. *Semin Diagn Pathol* 33:191–197

12. Eggermont AMM, Blank CU, Mandala M et al (2021) Adjuvant pembrolizumab versus placebo in resected stage III melanoma (EORTC 1325-MG/KEYNOTE-054): distant metastasis-free survival results from a double-blind, randomised, controlled, phase 3 trial. *Lancet Oncol* 22:643–654

13. Fastner S, Hieken TJ, McWilliams RR et al (2023) Anorectal melanoma. *J Surg Oncol* 128:635–644

14. Furney SJ, Turajlic S, Stamp G et al (2013) Genome sequencing of mucosal melanomas reveals that they are driven by distinct mechanisms from cutaneous melanoma. *J Pathol* 230:261–269

15. Heppt MV, Roesch A, Weide B et al (2017) Prognostic factors and treatment outcomes in 444 patients with mucosal melanoma. *Eur J Cancer* 81:36–44

16. Khan M, Bucher N, Elhassan A et al (2014) Primary anorectal melanoma. *Case Rep Oncol* 7:164–170

17. Kottakota V, Warikoo V, Yadav AK et al (2021) Clinical and oncological outcomes of surgery in anorectal melanoma in asian population: a 15 year analysis at a tertiary cancer institute. *Cancer Treat Res Commun* 28:100415

18. Kottschade LA, Pond GR, Olszanski AJ et al (2023) SALVO: single-arm trial of ipilimumab and nivolumab as adjuvant therapy for resected mucosal melanoma. *Clin Cancer Res* 29:2220–2225

19. Larkin J, Chiarion-Sileni V, Gonzalez R et al (2019) Five-year survival with combined nivolumab and ipilimumab in advanced melanoma. *N Engl J Med* 381:1535–1546

20. Larkin J, Minor D, D'angelo S et al (2018) Overall survival in patients with advanced melanoma who received nivolumab versus investigator's choice chemotherapy in checkmate 037: a randomized,

- controlled, open-label phase III trial. *J Clin Oncol* 36:383–390
21. Leitlinienprogramm Onkologie (Deutsche Krebsgesellschaft DK, AWMF) (2020) Diagnostik, Therapie und Nachsorge des Melanoms. In: AWMF Registernummer: 032, S240L
  22. Long GV, Hauschild A, Santinami M et al (2017) Adjuvant dabrafenib plus trametinib in stage III BRAF-mutated melanoma. *N Engl J Med* 377:1813–1823
  23. Long GV, Stroyakovskiy D, Gogas H et al (2014) Combined BRAF and MEK inhibition versus BRAF inhibition alone in melanoma. *N Engl J Med* 371:1877–1888
  24. Malaguamera G, Madeddu R, Catania VE et al (2018) Anorectal mucosal melanoma. *Oncotarget* 9:8785–8800
  25. Matsuoka H, Nakamura A, Iwamoto K et al (2005) Anorectal malignant melanoma: preoperative usefulness of magnetic resonance imaging. *J Gastroenterol* 40:836–842
  26. Mitra D, Rao PK, Nagarajan P et al (2022) Outcomes after sphincter-sparing local therapy for anorectal melanoma: 1989 to 2020. *Pract Radiat Oncol* 12:437–445
  27. Nagarajan P, Piao J, Ning J et al (2020) Prognostic model for patient survival in primary anorectal mucosal melanoma: stage at presentation determines relevance of histopathologic features. *Mod Pathol* 33:496–513
  28. Naqvi J, Lee A, Lederman A et al (2020) Patterns of care and survival outcomes in the treatment of anal melanoma. *J Gastrointest Cancer* 51:211–216
  29. Nassar KW, Tan AC (2020) The mutational landscape of mucosal melanoma. *Semin Cancer Biol* 61:139–148
  30. Newell F, Johansson PA, Wilmott JS et al (2022) Comparative genomics provides etiologic and biological insight into melanoma subtypes. *Cancer Discov* 12:2856–2879
  31. Omholt K, Grafstrom E, Kanter-Lewensohn L et al (2011) KIT pathway alterations in mucosal melanomas of the vulva and other sites. *Clin Cancer Res* 17:3933–3942
  32. Paolino G, Didona D, Macri G et al (2018) Anorectal Melanoma
  33. Patel SP, Othus M, Chen Y et al (2023) Neoadjuvant-adjuvant or adjuvant-only aembrolizumab in advanced melanoma. *N Engl J Med* 388:813–823
  34. Postow MA, Hamid O, Carvajal RD (2012) Mucosal melanoma: pathogenesis, clinical behavior, and management. *Curr Oncol Rep* 14:441–448
  35. Ragnarsson-Olding BK, Nilsson PJ, Olding LB et al (2009) Primary ano-rectal malignant melanomas within a population-based national patient series in Sweden during 40 years. *Acta Oncol* 48:125–131
  36. Rozeman EA, Menzies AM, Van Akkooi ACJ et al (2019) Identification of the optimal combination dosing schedule of neoadjuvant ipilimumab plus nivolumab in macroscopic stage III melanoma (OpACIN-neo): a multicentre, phase 2, randomised, controlled trial. *Lancet Oncol* 20:948–960
  37. Schachter J, Ribas A, Long GV et al (2017) Pembrolizumab versus ipilimumab for advanced melanoma: final overall survival results of a multicentre, randomised, open-label phase 3 study (KEYNOTE-006). *Lancet* 390:1853–1862
  38. Schaefer T, Satzger I, Gutzmer R (2017) Clinics, prognosis and new therapeutic options in patients with mucosal melanoma: a retrospective analysis of 75 patients. *Med (Baltimore)* 96:e5753
  39. Shoushtari AN, Munhoz RR, Kuk D et al (2016) The efficacy of anti-PD-1 agents in acral and mucosal melanoma. *Cancer* 122:3354–3362

## Anorectal melanoma. Update on clinical presentation, diagnosis and treatment

Anorectal melanomas are a rare malignant type of cancer and pose a diagnostic challenge due to their hidden anatomical location. They are associated with nonspecific clinical symptoms and are therefore often misinterpreted as benign disease. The result is delayed diagnosis in the locally advanced or metastasized stage and an unfavorable prognosis. Given the overall low incidence of the tumor, no consensus guidelines for diagnosis or therapy are established either internationally or nationally at present. The present work intends to provide a comprehensive overview of the clinical aspects, diagnostics, and therapeutic approaches of anorectal melanoma based on the currently available literature.

### Keywords

Mucosal melanoma · Immunotherapy · Surgical procedures · Adjuvant radiotherapy · Local excision

40. Taskin OC, Sari SO, Yilmaz I et al (2023) BRAF, NRAS, KIT, TERT, GNAQ/GNA11 mutation profile and histomorphological analysis of anorectal melanomas: a clinicopathologic study. *Turk Patoloji Derg* 39:23–30
41. Tchelebi L, Guirguis A, Ashamalla H (2016) Rectal melanoma: epidemiology, prognosis, and role of adjuvant radiation therapy. *J Cancer Res Clin Oncol* 142:2569–2575
42. Wang S, Sun S, Liu X et al (2017) Endoscopic diagnosis of primary anorectal melanoma. *Oncotarget* 8:50133–50140
43. Weber J, Mandala M, Del Vecchio M et al (2017) Adjuvant nivolumab versus ipilimumab in resected stage III or IV melanoma. *N Engl J Med* 377:1824–1835
44. Wong DL, Glazer ES, Tsao M et al (2022) Impact of adjuvant therapies following surgery for anal melanoma. *Am J Surg* 223:1132–1143
45. Zandoni DK, Patel SG, Shah JP (2019) Changes in the 8th edition of the American Joint Committee on Cancer (AJCC) staging of head and neck cancer: rationale and implications. *Curr Oncol Rep* 21:52
46. Zimmer L, Eigentler TK, Kiecker F et al (2015) Open-label, multicenter, single-arm phase II DeCOG-study of ipilimumab in pretreated patients with different subtypes of metastatic melanoma. *J Transl Med* 13:351

**Hinweis des Verlags.** Der Verlag bleibt in Hinblick auf geografische Zuordnungen und Gebietsbezeichnungen in veröffentlichten Karten und Institutsadressen neutral.

## MED UPDATE SEMINARE

# 2024

### Derma-Update 2024

18. Dermatologie-Update-Seminar

08.–09. November 2024

Mainz

15.–16. November 2024

Berlin

### Wiss. Leitung:

Prof. Dr. Thomas Werfel, Hannover

Prof. Dr. Carola Berking, Erlangen

Prof. Dr. Thomas Dirschka, Wuppertal

Prof. Dr. Thomas Schwarz, Kiel

[www.derma-update.com](http://www.derma-update.com)

### Auskunft für alle Update-Seminare:

med update GmbH

[www.med-update.com](http://www.med-update.com)

Tel.: 0611 - 736580

[info@med-update.com](mailto:info@med-update.com)



Dermatologie 2024 · 75:22–29  
<https://doi.org/10.1007/s00105-023-05267-7>  
 Angenommen: 9. November 2023  
 Online publiziert: 22. Dezember 2023  
 © The Author(s), under exclusive licence to Springer Medizin Verlag GmbH, ein Teil von Springer Nature 2023

# Genitaler Lichen sclerosus und Lichen planus

Gudula Kirtschig<sup>1</sup> · Maria Kinberger<sup>2</sup>

<sup>1</sup> Medbase Gesundheitszentrum, Frauenfeld, Schweiz

<sup>2</sup> Klinik für Dermatologie, Venerologie und Allergologie, Division of Evidence-Based Medicine (dEBM), Charité – Universitätsmedizin Berlin, corporate member of Freie Universität Berlin and Humboldt-Universität zu Berlin, Berlin, Deutschland

## In diesem Beitrag

- Ätiologie und Pathogenese des Lichen sclerosus und Lichen planus
- Differenzialdiagnosen
- Pflegemaßnahmen
- Lichen sclerosus
  - Epidemiologie · Assoziierte Erkrankungen · Triggerfaktoren/Risikofaktoren · Klinik/klinische Charakteristika · Diagnostik · Therapie · Verlauf und Prognose
- Lichen planus
  - Epidemiologie · Klinik/klinische Charakteristika · Diagnostik · Therapie · Verlauf und Prognose

## Zusammenfassung

Der Lichen sclerosus (LS) und Lichen planus (LP) sind chronische, entzündliche Hauterkrankungen unklarer Ätiologie. Sie sind die wichtigsten „gegenseitigen“ Differenzialdiagnosen entzündlicher Hauterkrankungen im Genitalbereich. Der LS und LP werden oft zu spät diagnostiziert und entsprechend zu spät behandelt, dies kann zu Vernarbungen mit schwerwiegenden Einschränkungen der Lebensqualität führen. Bei beiden Dermatosen besteht ein erhöhtes Risiko, Malignitäten im anogenitalen Bereich zu entwickeln, eine frühe und konsequente Behandlung mit potenten lokalen Kortisonexterna verringert dieses Risiko.

### Schlüsselwörter

Lebensqualität · Entzündliche Genitalerkrankungen · Vernarbungen · Krebsentwicklung · Kortisonsalbe

Der Lichen sclerosus (LS) und Lichen planus (LP) sind chronische, entzündliche Hauterkrankungen unklarer Ätiologie. Sie sind die wichtigsten „gegenseitigen“ Differenzialdiagnosen entzündlicher Hauterkrankungen im Genitalbereich [16]. Der LS kommt vorwiegend im anogenitalen Bereich, seltener extragenital vor. LP kommt häufiger extragenital vor, eine mukosale oder auch „erosive“ Variante betrifft jedoch üblicherweise den Anogenitalbereich sowie – im Gegensatz zum LS – in diesem Rahmen auch andere Schleimhäute. Die Diagnose beider Erkrankungen wird oft spät gestellt, d.h. Patienten berichten, dass die Symptome oder Veränderungen der Haut oder Schleimhäute bereits seit Jahren bestehen, jedoch die zutreffende Diagnose zunächst nicht gestellt wird [17, 36]. Eine späte Diagnosestellung und somit späte Therapie können schwerwiegende Folgen haben, da der LS und LP im Genitalbereich zu Vernarbungen und Karzinomen führen können, die laut neuerer Untersuchungen durch eine frühe und konsequente, dauerhafte Behandlung bei einem großen Teil der Patienten verhindert werden können [17, 22]. Das heißt, eine frühe antientzünd-

liche Behandlung beeinflusst den Krankheitsverlauf positiv. Das Dilemma ist, dass initiale Symptome und Krankheitszeichen unspezifisch sein können und die Krankheit somit oft initial nicht erkannt wird. Das Wissen um diesen möglicherweise unspezifischen Beginn erhöht die Chance einer frühen Diagnose und der Einleitung einer Therapie mit Aufklärung der Patienten über die Chronizität und die Notwendigkeit einer anhaltenden Therapie.

## Ätiologie und Pathogenese des Lichen sclerosus und Lichen planus

Die Ursache des LS und LP ist weitgehend unbekannt. Es handelt sich bei beiden Erkrankungen um eine T-Zell-vermittelte Immunreaktion [35]. Inwieweit Autoantikörper eine pathogenetische Rolle spielen, ist unklar. Man geht davon aus, dass bei genetischer Prädisposition durch noch unbekannt Trigger immunologische Veränderungen stattfinden mit möglicherweise einer Th1-spezifischen Immunantwort, die zu einer chronischen Entzündung und beim LS zur Fibrosierung der Haut und Schleimhäute führen [35]. Der therapeuti-



QR-Code scannen & Beitrag online lesen

sche Benefit von TNF(Tumor-Nekrose-Faktor)- $\alpha$ -Blockern bei der Behandlung des LS lässt eine Rolle dieses Zytokins in der Pathogenese vermuten [10, 24].

Eine genetische Prädisposition wird angenommen, da bei einem Teil der LS- und LP-Betroffenen eine positive Familienanamnese besteht [16, 18, 32]. Auch die Assoziation mit bestimmten HLA(humane Leukozytenantigene)-Klasse-II-Mustern beim LS und LP stützt diese Hypothese [16, 25, 30].

### Differenzialdiagnosen

Die wichtigsten Differenzialdiagnosen der entzündlichen Genitalerkrankungen sind der LS, der mukosale LP, Ekzeme, Psoriasis, Candida-Infektionen, Vitiligo und seltener immunbullöse Dermatosen. Insbesondere in den uncharakteristischen, frühen Phasen der Erkrankungen ist eine klinische Unterscheidung teilweise schwierig. Es können auch mehrere Krankheiten gleichzeitig auftreten, so werden der LS und LP gelegentlich bei derselben Person beschrieben.

Bei Jungen ist die physiologische Phimose in Erwägung zu ziehen.

### Pflegemaßnahmen

Eine gute Pflege der Genitalhaut hat einen positiven Effekt auf den LS und den LP. Der regelmäßige Gebrauch von rückfettenden Externa und der Gebrauch weicher, nicht reibender Unterwäsche sind anzuraten. Bewährt hat sich der Gebrauch von Vaselinum album, die Kombination von Vaselinum album, Paraffinum liquidum und Glycerol oder von Unguentum leniens. Bewährte Markenpräparate sind z. B. Dexeryl®, Deumavan®, Linola Fett® oder Bepanthen Salbe®. Pflegesubstanzen sollten mehrfach täglich dünn aufgetragen werden, dies kann z. B. auch vor dem Kontakt mit Flüssigkeiten sinnvoll sein (vor dem Schwimmen, Duschen, Urinieren), um so die Haut zu schützen, und danach erneuert, um einen Schutzfilm zu erhalten. Männern wird geraten, eine schonende Intimhygiene durchzuführen und darauf zu achten, dass die Vorhaut gut getrocknet wird (z. B. Föhnen, Babypuder) und von

Urinrückständen frei ist, die möglicherweise einen Triggerfaktor der Erkrankung darstellen.

Patienten müssen über die Krankheit und die Anwendung der Therapeutika und Pflegesubstanzen aufgeklärt werden. Eine Anleitung, wo genau behandelt werden muss, sollte insbesondere auch den Eltern bzw. Betreuern von Kindern gegeben werden, da der Genitalbereich schwer einsehbar ist (Spiegel benutzen) und die teils diskreten Veränderungen für den Laien nur schwer ersichtlich sind.

### Lichen sclerosus

### Epidemiologie

Der LS tritt in jeder Altersgruppe und bei beiden Geschlechtern auf. Das Verhältnis von betroffenen Männern und Frauen wird zwischen 1:3 und 1:10 angegeben. Eine schwedische Studie beschreibt eine kumulative Inzidenz über 20 Jahre für Frauen bzw. Männer von 2,13 % bzw. 0,97 % [13].

Beim weiblichen Geschlecht beschreibt diese Studie 3 Peaks der Prävalenz: im

## Ketozolin®:

# Deutschlands Therapie Nr. 1\* bei seborrhoischem Ekzem und Kleienpilzflechte

### Ketozolin® 2 % Shampoo für Kopf & Körper

- ✓ Erste Wahl zur topischen Therapie der seborrhoischen Dermatitis\*\*
- ✓ Geeignet zur Kombitherapie mit Lokalsteroiden
- ✓ Durch den Wirkstoff Ketoconazol wirksam gegen den Schuppenpilz ab der 1. Anwendung<sup>1</sup>
- ✓ Frei von Duftstoffen & Silikonem



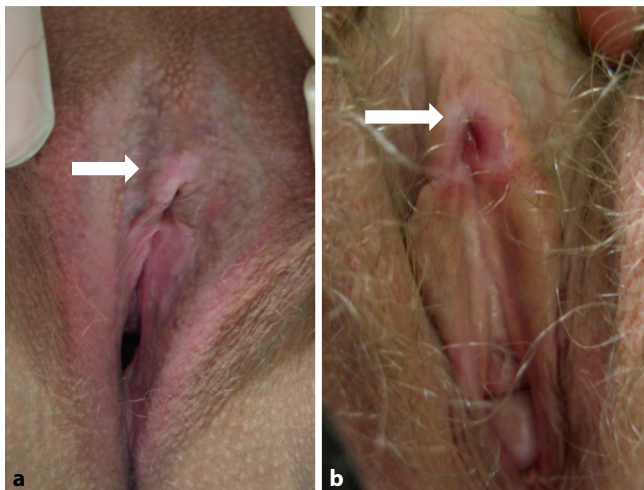
**Ketozolin® 2 %**  
Shampoo  
für Erwachsene und Jugendliche  
Ketoconazol

Bei seborrhoischer Dermatitis  
und Kleienpilzflechte  
**120 ml Shampoo**  
Dermapharm AG  
Lil-Dagover-Ring 7  
82031 Grünwald

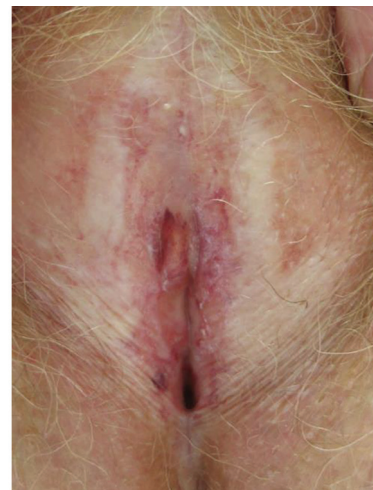<sup>1</sup>) Piérard-Franchimont C et al. Effect of residence time on the efficacy of antidandruff shampoos. Int J Cosmet Sci. 2003;25(6):267-271. \* Quelle: Insight Health, Verordnungen, MAT 09/2023

\*\*Bezogen auf den Wirkstoff Ketoconazol; P. Nenoff et al. Kutane Malassezia-Infektionen und Malassezia-assoziierte Dermatosen. Mai 2015; Der Hautarzt 66: 465-486. DOI:10.1007/s00105-015-3631-z.

**Ketozolin® 2 % Shampoo. Wirkstoff:** Ketoconazol. **Zus.setz.:** 1 g Shampoo enth.: 20 mg Ketoconazol. Sonst. Bestand.: Natriumdodecylsulfat; 3-Dodecyl-oxycarbonyl-2/3-sulfo-propansäure, Dinatriumsalz; Poly (oxyethylen)-120-methyl (D-glucopyranosid) dioleat; Macrogol-glycerolcocoate (Ph.Eur.) [7 EO-Einheiten]; 1,1'-Methylenbis[3-(3-hydroxymethyl-2,5-dioxoimidazolidin-4-yl)harnstoff]; Tridodecylammoniumpolypeptide (MMG 2000); N,N-Bis(2-hydroxyethyl)coco-fettsäureamid; Natriumhydroxid; Natriumchlorid; Ponceau 4R (E124); Salzsäure 10 % (in ger. Mengen z. pH-Wert-Einst.); Kaliumsorbat; Natriumsulfat; Phenoxyethanol; Citronensäure; ger. Wasser. **Anw.geb.:** Behandl. u. Prophyl. v. seborrh. Dermatitis d. Kopfh. u. Pityriasis versicolor b. Erw. u. Jugendl. **Gegenanz.:** Überempf. gg. Ketoconazol o. einen d. and. Inhaltsst.. Mangels Erf. keine Anw. bei Kdm. Schwangerschaft u. Stillzeit: Keine bek. Risiken. Daher darf Ketozolin 2 % währ. d. Schwangerschaft u. Stillzeit nach entspr. Nutzen/Risiko-Abwäg. angew. werden. Keine Anw. i. Brustbereich währ. d. Stillzeit. **Nebenw.:** Gelegentl. (0,1% - 1%): Follikulitis, Dysgeusie, Augenreiz., vermehrter Tränenfluss, Akne, Alopezie, Kontaktdermatitis, Hauttrockenh., ungewöhl. Haarstruktur, Hautausschlag, Hautbrennen, Abschupp. d. Haut, Hautentz., Reak. a. Verabreichungsort: Erythem, Hautreiz., Überempfindlichkeitsreak., Pruritus, Pusteln. Selten (0,01% - 0,1%): Überempfindlich. (system. Reak.). Häufigk. auf Grundl. d. verfügb. Daten nicht abschätzbar: Angioödem, Urtikaria, Verfärb. D. Haare. **Warnh.:** Enth. Kaliumsorbat. Stand: 03/2021. **Pharmazeutischer Unternehmer:** Dermapharm AG, Lil-Dagover-Ring 7, D-82031 Grünwald.



**Abb. 1** ◀ Lichen sclerosus der Vulva mit Ödem (b) und Hyperkeratose (a, b) an der Klitorisvornhaut



**Abb. 2** ▲ Lange bestehender Lichen sclerosus mit Erosionen, Fissuren, Hyperkeratose, Sklerose und architektonischen Veränderungen, die Labia minora sind vollständig resorbiert

Grundschulalter, um das 20. Lebensjahr und den größten nach der Menopause; bei männlichen Betroffenen wird der LS sprunghaft vermehrt um das 20. Lebensjahr mit ungefähr gleichbleibender Prävalenz bis zum ca. 80. Lebensjahr gesehen [13].

### Assoziierte Erkrankungen

Eine schwedische Studie belegt die Assoziation des LS mit Autoimmunerkrankungen (z. B. Alopecia areata, Autoimmunthyreoiditis, Vitiligo, Morphea, systemische Sklerose, Diabetes Typ 1) für Frauen und Männer [6, 13]. Bei Jungen ist eine Assoziation mit dem atopischen Formenkreis beschrieben [2]. Das erhöhte Risiko, genitale Plattenepithelkarzinome zu entwickeln, ist vielfach bestätigt, es mehren sich die Berichte über eine Assoziation mit genitalen Melanomen, und kürzlich wurde das erhöhte Risiko von Prostata- und Brustkrebs beschrieben [13].

### Triggerfaktoren/Risikofaktoren

Mögliche Trigger sind hormonelle Konstellationen (niedriger endogener Östrogenspiegel, z. B. vor der Pubertät oder postmenopausal), mechanische Traumen (Köbner-Phänomen) [17, 38] oder auch eine Urininkontinenz. Ob ein mikrobieller Trigger besteht, z. B. auch eine Borrelieninfektion dem LS vorausgeht, wird kontrovers diskutiert, das gehäufte Auftreten der Lyme-Krankheit wurde kürzlich erneut beschrieben; humane Papillomaviren konnten bisher nicht mit der Entstehung des

LS in Zusammenhang gebracht werden [8, 13, 17, 21]. Im Moment werden diverse Untersuchungen zum Mikrobiom bei LS durchgeführt. Medikamente als mögliche Trigger werden nur sehr selten berichtet (z. B. Carbamazepin, Imatinib).

### Klinik/klinische Charakteristika

#### Symptome

Das Hauptsymptom des genitalen LS bei Frauen ist anogenitaler Juckreiz, der von 90% der Betroffenen angegeben wird. Bei Männern stehen Erektionsprobleme und Schmerzen im Vordergrund. Weitere Symptome können abakterielle Dysurie und Dyspareunie wegen Vernarbungen und Schmerzen bei beiden Geschlechtern sein. Mädchen haben wie Frauen oft Juckreiz und Schmerzen bei der Defäkation (z. B. durch Fissuren) mit begleitender Obstipation [15, 17, 29]. Bei Jungen ist die Phimose oft ein erstes Zeichen des LS. Phimosen bestehen allerdings auch physiologisch bis zur Pubertät und stellen eine wichtige Differenzialdiagnose dar [1].

#### Klinisches Bild

Initial können Krankheitszeichen sehr unspezifisch sein. Es imponieren oft nur eine leichte Rötung, minimale Ödeme, oft periklitoral, Fissuren und nur diskrete weißliche Läsionen (Hyperkeratosen und „Blässe“) ([15, 17]; ■ Abb. 1). Bei Frauen sind gewöhnlich die kleinen Labien, der Sulcus interlabialis und der Dammbereich, seltener die großen Schamlippen betroffen. Perianal tritt der LS oft bei Mädchen auf. Bei Männern sind oft die Glans penis, der

Sulcus coronarius, das Frenulum und die Vorhaut verändert, seltener der Meatus urethrae und die Urethra.

### » Initial können Krankheitszeichen sehr unspezifisch sein

Im fortgeschrittenen Stadium des LS können Ulzerationen, Vernarbungen (Sklerosierung), Fusion von Strukturen, Verkürzungen der Labia minora im kaudalen Bereich bei Frauen, Atrophie der Haut und Ekchymosen entstehen (■ Abb. 2). Dies kann zur Verengung des Introitus vaginae und einer „verborgenen Klitoris“ bei Frauen, bei Männern zu Verengung der Vorhaut (Phimose) und des Meatus und Strikturen der Urethra sowie zu perianalen Verengungen führen [17]. Die weißlichen Hyperkeratosen breiten sich aus, teilweise entstehen dicke Plaques, und letztendlich kann die Haut sklerosieren.

Jungen klagen meist über eine Vorhautverengung, die von einer physiologischen Phimose zu unterscheiden ist [1]. Bei Mädchen sind architektonische Veränderungen seltener [7].

Typische Hautveränderungen des extragenitalen LS sind weißliche Flecken und Knötchen (Hyperkeratose und Sklerose), die zu größeren Plaques zusammenfließen können. Im Gegensatz zur Morphea sind beim LS die Follikelöffnungen erhalten.



## Lebensqualität

Die Lebensqualität von Patienten mit LS ist durch Juckreiz, Schmerzen und Angst vor Karzinomentwicklung erheblich eingeschränkt [17]. Psychosexuelle Probleme sind häufig und können auch nach „erfolgreicher“ Behandlung bestehen bleiben. Diese Problematik sollte vom Arzt angesprochen werden, sodass möglicherweise einfache Hilfestellungen wie die Anwendung von rückfettenden Gleitmitteln (z. B. Vaseline oder Dexeryl®) vor und nach dem Geschlechtsverkehr, teilweise auch anästhesierende Cremes, empfohlen werden können und die Karzinomangst relativiert werden kann.

## Diagnostik

Die Diagnose kann aufgrund typischer Hautveränderungen bei länger bestehenden Krankheitsverläufen oft bereits als Blickdiagnose gestellt werden [17]. In frühen Krankheitsphasen sind die Hautveränderungen jedoch wenig charakteristisch. Bei unsicherer klinischer Diagnose oder einem untypischen klinischen Bild wird daher eine Biopsie aus einer bereits länger bestehenden Läsion empfohlen, geeignet ist eine Läsion im Sulcus interlabialis, am Ende einer Fissur, bei Frauen oder an der Vorhaut, am Ende des Frenulums, bei Männern. Es muss jedoch darauf hingewiesen werden, dass gerade in klinisch zweifelhaften Fällen, unter Umständen frühen Phasen, auch die histologische Untersuchung kein eindeutiges Ergebnis liefern kann; in diesen Fällen muss der Verlauf der Krankheit abgewartet werden.

Bei Erwachsenen ist eine histologische Sicherung der Diagnose anzustreben. Bei Kindern wird eine Biopsie zurückhaltend gehandhabt, da dieser Eingriff als traumatisch eingestuft wird, wobei bei richtiger Vorbereitung auch bei Kindern eine Biopsie unkompliziert sein kann.

## Histologie

Hautbiopsien für die histologische Untersuchung sollten aus länger bestehenden, möglichst weißlichen Arealen oder am Ende einer Fissur entnommen werden. Erytheme und Ulzerationen zeigen oft kein spezifisches histologisches Bild.

Typische histologische Merkmale des LS sind Orthohyperkeratose, Atrophie der

Epidermis, Degeneration der basalen Keratinozyten und die Hyalinisierung der obersten Dermis mit darunterliegendem bandförmigem lymphozytärem Infiltrat. Die Hyalinisierung ist in frühen Stadien nicht nachweisbar, ein bandförmiges lymphozytäres Infiltrat kann in solchen Phasen unterhalb der Epidermis bestehen und ist differenzialdiagnostisch nicht eindeutig zuzuordnen [17, 27].

## Therapie

Das Therapieziel besteht beim genitalen LS darin, die Lebensqualität der Patienten zu verbessern und Symptome (Juckreiz, Schmerzen: Dysurie/Dyspareunie) und Krankheitszeichen (weiße Hautveränderungen: Hyperkeratose/„Blässe“, Erytheme, Fissuren, Ulzerationen) zu behandeln sowie Folgen der Erkrankung wie Vernarbungen, Atrophie und Karzinomentwicklung zu verhindern. Diese Ziele können nur dann erreicht werden, wenn bereits in frühen Krankheitsphasen mit der antientzündlichen Behandlung begonnen wird und diese kontinuierlich fortgesetzt wird [17, 22].

Patienten müssen über die Krankheit und deren Chronizität aufgeklärt werden, dies erhöht die Compliance für eine notwendige Dauerbehandlung. Wichtig ist, darauf hinzuweisen, dass auch bei langfristiger Anwendung von potenten lokalen Kortikosteroiden im Genitalbereich kaum mit Nebenwirkungen zu rechnen ist, sofern die Therapie des LS als Intervallbehandlung erfolgt und sich die Haut somit regenerieren kann. Grundsätzlich gilt: „bei viel Krankheitszeichen viel Behandlung und bei wenig Krankheitszeichen wenig Behandlung“. Der Gebrauch von ca. 10 g einer sehr potenten Kortikosteroidsalbe pro Monat sollte nicht überschritten werden, meist ist während der Dauerbehandlung eine wesentlich geringere Menge nötig.

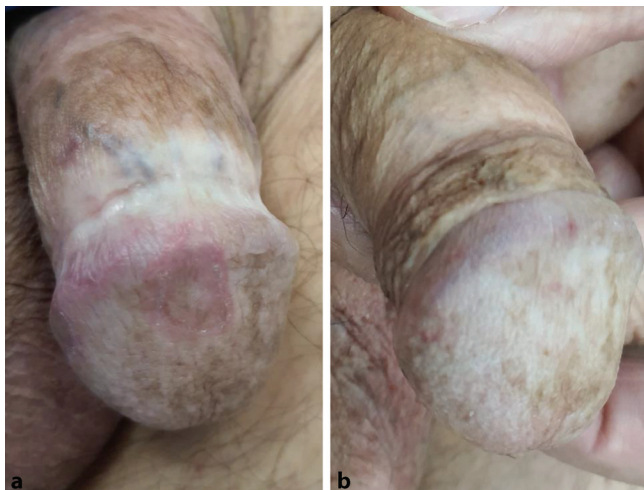
## Topische Kortikosteroidbehandlung

Gemäß Leitlinie wird als Goldstandard empfohlen, den LS initial mit potenten bis sehr potenten topischen Kortikosteroiden zu behandeln [17, 23]. Die empfohlenen Therapieschemata variieren etwas, zielen jedoch alle grundsätzlich darauf ab, reversible Krankheitszeichen und Symptome möglichst vollständig zu behandeln. Das

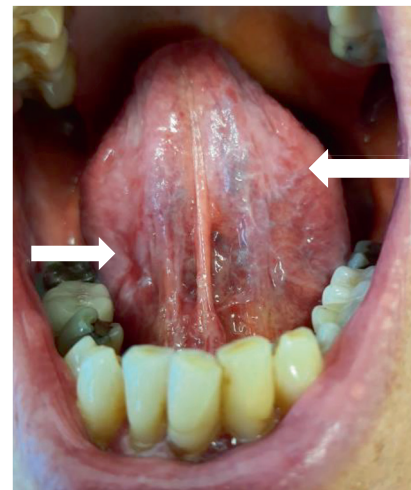
bedeutet, dass hyperkeratotische weiße Hautveränderungen und Fissuren in Remission gehen sollten und der Juckreiz möglichst vollständig unterdrückt wird. Ein gebräuchliches Schema ist die Anwendung einer „fingertip unit“ für den gesamten Genitalbereich von Clobetasolpropionat (0,05 %) oder Mometasonfuroat in einer fetthaltigen Grundlage, d. h. Salben, da diese die Penetration des Steroids besser ermöglichen und wegen des geringeren Wasseranteils weniger brennen und besser rückfetten. Topische Kortikosteroide sollten 1-mal täglich über 1 bis 3 Monate angewandt werden. Bei weniger ausgeprägtem Befund und bei Kindern kann entweder im 2. und 3. Monat nur jeden zweiten Tag behandelt werden oder auch anstelle von Clobetasol Mometason angewandt werden. Dieses Präparat brennt gelegentlich, wobei inzwischen Präparate mit einer verbesserten Galenik verfügbar sind.

## » Goldstandard ist die initiale Behandlung des LS mit potenten bis sehr potenten topischen Kortikosteroiden

Wenn die initiale Behandlung den gewünschten Effekt erzielt hat, kann anschließend eine Dauerbehandlung mit einem der Präparate – abhängig von der Krankheitsaktivität 1- bis 2-mal wöchentlich – eingeleitet werden; in aktiven Krankheitsphasen sollte die Behandlung erneut intensiviert werden. Eine Kortikosteroidnebenwirkung bei anhaltender Applikation ist das Erythem, dies muss von Erythemen im Rahmen des LS unterschieden werden, die Erytheme bei LS sind meist wesentlich umschriebener. Wichtig ist hierbei auch, dass nur die vom LS betroffenen Hautareale behandelt werden, z. B. der Bereich um die Klitoris und die kleinen Schamlippen und nicht außerhalb z. B. die Labia majora. Patienten haben eine natürliche Scheu, den inneren Bereich der Vulva zu behandeln, dies ist aber gerade der Bereich, der üblicherweise behandelt werden muss, dies muss auch den Pflägern von alten Menschen und Kindern erklärt werden.



**Abb. 3** ◀ a Lichen planus an der Glans penis mit Erythem und Wickham-Phänomen. b Befund 8 Wochen nach Therapie (2-mal täglich 4 Wochen und 1-mal täglich 4 Wochen) mit Clobetasolpropionat 0,05 % Salbe gemischt mit Tacrolimus 0,1 %-Salbe



**Abb. 4** ▲ Oraler Lichen planus mit Erosionen und Wickham-Phänomen

### Kontrolluntersuchungen

Nach Beginn der initialen Kortikosteroidtherapie ist nach 3 Monaten eine Kontrolluntersuchung empfehlenswert. Bei manchen Patienten ist durch die anschließende langfristige (jahrelange) Behandlung mit z. B. 1- oder 2-maliger Applikation von potenten bis sehr potenten Kortikosteroiden pro Woche eine gute Kontrolle der Krankheit zu erzielen. Bei diesen Patienten ist eine Kontrolle 1-mal pro Jahr durch einen mit der Krankheit vertrauten Arzt ausreichend. Bei Patienten, die einen schwereren Verlauf zeigen, sind engmaschigere Kontrollen abhängig von der Symptomatik indiziert, die Zeiträume sind individuell zu gestalten. Gynäkologische sowie urologische Kontrollen sind dann indiziert, wenn aufgrund von Vernarbungen chirurgische Eingriffe erforderlich sind oder Karzinome behandelt werden müssen.

**Frauen und Mädchen.** Selten sind topische Calcineurininhibitoren den Kortikosteroiden vorzuziehen bzw. zusätzlich zu applizieren; stark bis sehr stark wirksame topische Kortikosteroide (Klasse III bis Klasse IV) zeigten sich in kontrollierten Studien überlegen [17]. Calcineurininhibitoren können hilfreich sein, wenn Kortikosteroide nach sachgemäßer Anwendung nicht den gewünschten Effekt erzielen oder eine unüberwindbare Steroidangst besteht. Es sollte allerdings beachtet werden, dass virale Infekte durch Calcineurininhibitoren getriggert werden können; so stellt beispielsweise ein bestehender Herpes ge-

nitalis eine Kontraindikation dar. Weiterhin ist die Entwicklung von Hautmalignomen und Lymphomen nach langfristiger Anwendung von topischen Calcineurininhibitoren in Einzelfällen beschrieben; ein erhöhtes Malignitätsrisiko infolge ihrer Anwendung bei LS konnte bisher jedoch nicht festgestellt werden [11, 17].

**Männer und Jungen.** Die Therapie beim Mann ist initial grundsätzlich gleich wie bei der Frau, wobei bei Männern kontrollierte Studien zur Behandlung weitgehend fehlen. Therapieziel bei Männern ist es, die möglichst vollständige Unterdrückung der Symptome (Schmerzen) und klinischen Zeichen des LS (Hyperkeratose/Erosionen) zu erreichen, um die physiologischen Funktionen (z. B. sexuelle Funktion) wiederherzustellen. Wenn die lokale Behandlung mit potenten Steroiden nach 3-monatiger Behandlung nicht die gewünschten Ergebnisse erzielt, sollte eine komplette Zirkumzision empfohlen werden. Unkontrollierte Studien weisen auf eine hohe Erfolgsrate hin, d. h. die komplette, anhaltende Remission des LS. Wenn eine beeinträchtigende Phimose oder narbige Veränderungen am Meatus oder der Urethra bestehen, erfordert dies ebenfalls eine chirurgische Intervention. Chirurgische Eingriffe bei LS am Meatus und der Urethra erfordern viel Erfahrung, entsprechende Eingriffe werden an hierfür spezialisierten Zentren durchgeführt [26, 28, 31, 34].

Bei ausbleibender Besserung nach leitliniengerechter Behandlung sollte die Com-

pliance (und die Diagnose) hinterfragt werden.

Wenn trotz sachgerechter Behandlung keine Besserung eintritt, stehen Alternativen zur Verfügung, die in der europäischen und britischen Leitlinie beschrieben werden [17]. Es besteht keine etablierte Systemtherapie; als Off-label-Behandlungen werden z. B. intraläsionale Injektion von Triamcinolonacetonid (10 mg/ml, ggf. 1:3 verdünnt), Immunsuppressiva wie Methotrexat, Retinoide, TNF-Antagonisten, Doxycyclin, UV-Phototherapie (insbesondere beim extragenitalen LS), photodynamische Therapie (PDT), Stammzellen und Platelet-rich-Plasma [17] beschrieben, eine evidenzbasierte Empfehlung kann für diese Behandlungen nicht gegeben werden. Unter der Annahme, dass eine Borrelieninfektion ein Trigger sein könnte [13] und es vereinzelt Berichte zur erfolgreichen Behandlung mit Doxycyclin gibt, ist ein Therapieversuch bei ausbleibender Besserung durch lokale Steroide nicht abwegig [17]. Eine CO<sub>2</sub>-Laser-Behandlung kann in Ausnahmefällen bei therapieresistenten hyperkeratotischen Läsionen hilfreich sein, um anschließend mit Kortikosteroiden weiterzubehandeln [17]. Operative Verfahren, die z. B. der Freilegung der Klitoris dienen, sollten nur in Ausnahmefällen durchgeführt werden; mit Rezidiven ist bei solchen Eingriffen zu rechnen [4].

## Verlauf und Prognose

Der Verlauf des LS ist chronisch, er erstreckt sich über Jahrzehnte und kann lebenslang sein. Selten kann es wohl zu einer Spontanheilung des LS kommen, Zahlen hierzu gibt es nicht.

Der Verlauf bei Kindern ist schwierig einzuschätzen. Jungen werden oft zirkumzidiert, es wird davon ausgegangen, dass die Krankheit in vielen Fällen dadurch endgültig behandelt ist. Systematische Verlaufsbeobachtungen hierzu liegen allerdings nicht vor, und Rezidive nach Beschneidung werden beobachtet. Es wurde postuliert, dass bei Mädchen in der Pubertät oft eine spontane Remission eintritt. Neuere Untersuchungen zeigen allerdings, dass dies höchstens für 25 % der Mädchen mit LS zutrifft [29].

Bei ca. 4 % der Patienten ist das Entstehen anogenitaler Plattenepithelkarzinome und intraepithelialer Neoplasien im Zusammenhang mit LS beschrieben [14, 17]. Typischerweise können in den Läsionen keine HPV(humane Papillomviren)-Typen der Hochrisikogruppe nachgewiesen werden. Klinisch imponieren sie als nicht heilende Ulzerationen oder Nodi, die gelegentlich sehr schmerzhaft sind. Eine schnelle histologische Abklärung ist erforderlich. Lee et al. konnten in einer Kohortenstudie weiblicher Patienten mit LS zeigen, dass dieses Risiko durch konsequente, anhaltende Kortikosteroidtherapie nahezu vollständig reduziert werden kann [22]. Eine schwedische Studie weist daraufhin, dass neben den genitalen Plattenepithelkarzinomen auch andere Malignome häufiger beim LS beobachtet werden (Prostata/Mamma) [13].

## Lichen planus

Lichen planus (LP) ist eine entzündliche Hautkrankheit, die u. a. auch an den oralen und genitalen Schleimhäuten auftreten kann.

## Epidemiologie

Der LP betrifft beide Geschlechter in allen Altersgruppen, bei Kindern ist er allerdings selten zu beobachten. Die genaue Prävalenz ist nicht bekannt, die Angaben schwanken zwischen 0,2 und 5 % für den

LP allgemein. Der erosive/mukosale LP des Genitalbereichs kommt deutlich seltener vor als der orale oder klassische extragenitale LP und ist bei Kindern praktisch nicht beschrieben [12]. Ein familiäres Vorkommen ist berichtet [3].

## Klinik/klinische Charakteristika

Im Genitalbereich können 2 verschiedene Typen des LP auftreten. Der Genitalbereich kann wie die restliche Haut durch juckende, flache, polygonale Papeln mit blasser netzartiger Zeichnung, Wickham-Streifen, betroffen sein, meist betrifft dies die Labia majora bei Frauen, bei Männern den Penischaft oder das Skrotum (■ Abb. 3).

Eine zweite Variante des LP betrifft vorwiegend Schleimhäute, auch mukosaler oder erosiver LP genannt [16]. Brennen und Schmerzen stehen im Vordergrund, Geschlechtsverkehr ist oft stark beeinträchtigt, vaginal kann blutiger Ausfluss entstehen. Ein meist scharf begrenztes Erythem besteht häufig an der Innenseite der Labia minora bzw. an der Glans penis und dem inneren Vorhautblatt, bei sehr genauer Betrachtung erkennt man oft einen feinen weißen Rand, das Wickham-Phänomen (■ Abb. 3 und 4). Die Gingiva wie die Vaginalschleimhaut können ebenfalls Erytheme oder auch Erosionen zeigen, bei Berührung bluten die Schleimhäute leicht und zeigen oft eine Desquamation. Bei Frauen kann eine Verkleinerung der Labia minora stattfinden, oft ist die Haut an den äußeren Rändern der Labia minora dunkel verfärbt, die Labia minora können durch die Entzündung an den Sulcus interlabialis haften und u. a. zu einer versunkenen Klitoris und engem Introitus vaginae führen. Bei Männern kann es zum Verkleben des Vorhautblattes mit der Glans penis und zur Phimose kommen. Im Verlauf der Krankheit können Verklebungen betroffener Schleimhäute entstehen, die zu einer schweren Beeinträchtigung von Vitalfunktionen führen können, insbesondere sind hier eine Urethral-, Vaginal- und Ösophagusstenose zu nennen.

Neben den beschriebenen genitalen Hautveränderungen entsteht gelegentlich eine Längsriffelung der Nägel, seltener ein Pterygium. An der Kopfhaut kann eine „fleckige“ vernarbende Alopezie auftreten (Li-

chen planopilaris) oder auch die frontale, vernarbende Alopezie bei Frauen.

Beim mukosalen/erosiven Lichen planus der oralen und genitalen Schleimhaut besteht ein erhöhtes Risiko (ca. 1–2 %) auf Entstehung eines Plattenepithelkarzinoms.

## Diagnostik

Diagnostische Kriterien wurden in einem internationalen „e-Delphi exercise“ für den vulvären erosiven/mukosalen LP vorgeschlagen [33]. Mindestens 3 der folgenden Kriterien sollten bestehen, um einen vulvären LP zu diagnostizieren:

- scharf begrenzte Erosionen oder Erytheme am Introitus vaginae,
- hyperkeratotische Grenze oder Wickham-Streifen am Rand des Erythems/Erosion,
- Schmerzen/Brennen,
- Vernarbungen/Verlust der normalen Architektur,
- vaginale Entzündungszeichen,
- zusätzliche Veränderungen auf anderen Schleimhäuten,
- deutliches, entzündliches Infiltrat/Band an der dermoepidermalen Junktionszone,
- entzündliches Infiltrat, hauptsächlich bestehend aus Lymphozyten, und
- Zeichen einer Degeneration der basalen Keratinozyten.

Diese Kriterien können für den mukosalen LP beim Mann entsprechend angewandt werden.

Wenn die Vagina betroffen ist, ist dies ein Zeichen für das Vorliegen eines LP; ein LS ist in solchen Fällen praktisch ausgeschlossen. Auch extragenitale Hautveränderungen sollten zur Diagnosestellung herangezogen werden. Immunbullose Hautkrankheiten, insbesondere das Schleimhautpemphigoid und der Pemphigus können klinisch dem mukosalen/erosiven LP sehr ähneln, immundiagnostische und histologische Untersuchungen müssen entsprechend durchgeführt werden.

Die histologischen Kriterien des LP sind für den kutanen und mukosalen LP dieselben, das Problem ist nur, dass beim mukosalen/erosiven LP oft keine gute histologische Beurteilung möglich ist, da ei-

ne Erosion/ein Erythem ohne die weiße/hyperkeratotische Grenze biopsiert wird und somit typische Merkmale nicht zu sehen sind. Das heißt, es muss unbedingt am Rande einer Läsion oder auch Fissur eine Hautprobe entnommen werden, um die typische Sägezahnakanthose, verbreiterte Granularzellschicht, Degeneration der basaler Keratinozyten und das bandartige, dermale Lymphozyteninfiltrat darstellen zu können.

## Therapie

Bei der papulösen Variante tritt meist nach längerer Zeit eine Spontanremission ein, bei Beschwerden können mittelstarke bis starke topische Kortikosteroide, eventuell kombiniert mit Tacrolimus-Salben, bei generalisiertem Befund eine UV-Behandlung (Schmalspektrum-UVB oder PUVA) angewandt werden [5, 9, 19, 37].

Die erosive oder mukosale Form der Krankheit ist häufig chronisch, schmerzhaft und therapieresistent. Lokale starke bis mittelstarke Kortisonsalben und die Off-label-Behandlung mit lokalem Tacrolimus (cave Brennen) helfen teilweise. Lokales Kortison und Tacrolimus können auch kombiniert angewandt werden. Hierbei wird je ein erbsengroßes Stück von Clobetasolpropionat 0,05%-Salbe und Tacrolimus-Salbe 0,1% auf den Fingerkuppen gemischt und für 4 Wochen 2-mal täglich auf die Genitalhaut und ggf. auch die orale Mukosa aufgetragen bzw. auf Letztere 5 min einmassiert. Nach 4 Wochen wird die Salbenkombination für 4 Wochen 1-mal täglich und danach jeden 2. Tag aufgetragen. Meist zeigt sich eine Besserung des LP mit Heilung der erodierten Fläche nach ca. 4 Wochen (■ **Abb. 3a, b**). Eine Erhaltungstherapie kann dann z.B. 2-mal/ Woche erfolgen und ggf. auch eine der Salben abgesetzt werden. Diese Kombination hat sich sehr bewährt, sie verhindert das typische Brennen des Tacrolimus etwas und führt zur Heilung der erodierten Flächen. Ein vaginaler LP kann entsprechend behandelt werden, hierfür kann ein Tampon über Nacht mit der Salbenkombination eingeführt werden, tagsüber entfernt und am nächsten Abend erneut eingeführt werden. Auch dies kann in absteigender Frequenz erfolgen.

## Genital lichen sclerosus and lichen planus

Lichen sclerosus (LS) and lichen planus (LP) are chronic inflammatory dermatoses of unknown aetiology. They pose the most important differential diagnoses of inflammatory dermatoses in the genital area. There is often a delay in diagnosing LS and LP and subsequently treatment is initiated late in the course of the disease, which will lead to scarring and a decreased quality of life. There is an increased risk of the development of malignancies in the genital area in both diseases; however, early and continuous treatment with potent topical steroids will decrease this risk.

### Keywords

Quality of life · Inflammatory dermatoses of the genital area · Scarring · Cancer risk · Topical steroids

### » Die erosive oder mukosale Form der Krankheit ist häufig chronisch, schmerzhaft und therapieresistent

Wenn die lokale Behandlung nicht erfolgreich ist, sind systemische Therapieversuche anzuraten. Es besteht hierfür aber keine evidenzbasierte Empfehlung. Orale Steroide, z.B. 0,5 mg Prednison/kgKG (Körpergewicht) in absteigender Dosierung für wenige Wochen, Methotrexat (MTX) in niedriger Dosierung, Ciclosporin, Dapson, Hydroxychloroquin, Acitretin und Mycophenolat-Mofetil wurden erfolgreich eingesetzt. Leider haben die meisten dieser Medikamente bei längerem Gebrauch erhebliche Nebenwirkungen. MTX, z.B. 12,5 mg/Woche, Dapson oder Hydroxychloroquin sind vermutlich langfristig mit den wenigsten Nebenwirkungen behaftet. Verschiedene Biologika (TNF- $\alpha$ -Inhibitoren, Anti-CD20-Antikörper, Anti-IL[Interleukin]-2-Rezeptor-Antikörper) wurden mit unterschiedlichem Effekt in einzelnen Fällen appliziert, etabliert hat sich von diesen bisher noch keines [37].

### Verlauf und Prognose

Der Verlauf des erosiven/mukosalen LP ist chronisch, er erstreckt sich über Jahre bzw. Jahrzehnte. Allerdings scheint der LP bei einem Teil der Patienten zum Stillstand zu kommen [20]. Somit ist es wichtig, frühzeitig die Entzündung zu unterdrücken, um architektonische Veränderungen zu verhindern. Ob das Karzinomrisiko durch die anti-entzündliche Behandlung reduziert wird, ist nicht bekannt.

### Fazit für die Praxis

- Ein genitaler Lichen sclerosus (LS) besteht bei ca. 1 % der Bevölkerung, damit ist die Krankheit nicht selten.
- Der erosive/mukosale Lichen planus (LP) im Genitalbereich kommt deutlich seltener vor.
- Es ist anzunehmen, dass LS und LP im Genitalbereich zu wenig diagnostiziert und damit zu wenig behandelt werden, was dem heutigen Wissen zufolge vermehrt zu irreversiblen Vernarbungen und Funktionsstörungen mit bedeutsamer Einschränkung der Lebensqualität sowie Karzinomen führen kann.
- Die Therapie des LS und LP hat das Ziel, Symptome zu lindern, reversible Hautveränderungen in Remission zu bringen und den Krankheitsprogress insgesamt aufzuhalten, um so irreversible Schädigungen, inklusive die Karzinombildung, zu verhindern. Es wird davon ausgegangen, dass dies durch eine frühe Diagnostik und eine Krankheitszeichen-unterdrückende Therapie erreicht werden kann.

### Korrespondenzadresse

**PD Dr. Gudula Kirtschig**  
Medbase Gesundheitszentrum  
Unterer Graben 1, 8500 Frauenfeld, Schweiz  
g.kirtschig@gmail.com

### Einhaltung ethischer Richtlinien

**Interessenkonflikt.** G. Kirtschig und M. Kinberger geben an, dass kein Interessenkonflikt besteht.

Für diesen Beitrag wurden von den Autorinnen keine Studien an Menschen oder Tieren durchgeführt. Für die aufgeführten Studien gelten die jeweils dort angegebenen ethischen Richtlinien. Für Bildmaterial oder anderweitige Angaben innerhalb des Manuskripts, über die Patient/-innen zu identifizieren sind, liegt von ihnen und/oder ihren gesetzlichen Vertretern/Vertreterinnen eine schriftliche Einwilligung vor.

## Literatur

- Becker K (2011) Lichen sclerosus in boys. *Dtsch Arztebl Int* 108:53–58
- Becker K, Meissner V, Farwick W et al (2013) Lichen sclerosus and atopy in boys: coincidence or correlation? *Br J Dermatol* 168:362–366
- Bermejo-Fenoll A, López-Jornet P (2006) Familial oral lichen planus: presentation of six families. *Oral Surg Oral Med Oral Pathol Oral Radiol Endod* 102:e12–e15
- Bradford J, Fischer G (2013) Surgical division of labial adhesions in vulvar lichen sclerosus and lichen planus. *J Low Genit Tract Dis* 17:48–50
- Cheng S, Kirtschig G, Cooper S et al (2012) Interventions for erosive lichen planus affecting mucosal sites. *Cochrane Database Syst Rev* Cd008092:
- Cooper SM, Ali I, Baldo M, Wojnarowska F (2008) The association of lichen sclerosus and erosive lichen planus of the vulva with autoimmune disease: a case-control study. *Arch Dermatol* 144:1432–1435
- Cooper SM, Gao XH, Powell JJ, Wojnarowska F (2004) Does treatment of vulvar lichen sclerosus influence its prognosis? *Arch Dermatol* 140:702–706
- Edmonds EV, Hunt S, Hawkins Det al (2012) Clinical parameters in male genital lichen sclerosus: a case series of 329 patients. *J Eur Acad Dermatol Venereol* 26:730–737
- Fazel N (2015) Cutaneous lichen planus: a systematic review of treatments. *J Dermatolog Treat* 26:280–283
- Feig JL, Gribetz ME, Lebwohl MG (2016) Chronic lichen sclerosus successfully treated with intralesional adalimumab. *Br J Dermatol* 174:687–689
- Goldstein AT, Thaçi D, Luger T (2009) Topical calcineurin inhibitors for the treatment of vulvar dermatoses. *Eur J Obstet Gynecol Reprod Biol* 146:22–29
- Gorouhi F, Davari P, Fazel N (2014) Cutaneous and mucosal lichen planus: a comprehensive review of clinical subtypes, risk factors, diagnosis, and prognosis. *Sci World J* 2014:742826
- Gulin SJ, Lundin F, Seifert O (2023) Comorbidity in patients with lichen sclerosus: a retrospective cohort study. *Eur J Med Res* 28:338
- Halonen P, Jakobsson M, Heikinheimo O et al (2017) Lichen sclerosus and risk of cancer. *Int J Cancer* 140:1998–2002
- Kirtschig G (2016) Lichen sclerosus-presentation, diagnosis and management. *Dtsch Arztebl Int* 113:337–343
- Kirtschig G, Cooper S (2016) *Gynecologic dermatology: symptoms, signs and clinical management*. JP Medical Ltd
- Kirtschig G, Kinberger M, Kreuter A et al (2023) EuroGuiderm guideline lichen sclerosus. Version [1], June 2023. <https://www.guidelines.edf.one/edf-guidelines-and-consensus-statements>. Zugegriffen: Juni 2023
- Kirtschig G, Kuik D (2014) A Dutch cohort study confirms familial occurrence of anogenital lichen sclerosus. *J Women's Health Care* 3(6):1000209
- Kirtschig G, Van Der Meulen AJ, Lipan IJW, Stooft TJ (2002) Successful treatment of erosive vulvovaginal lichen planus with topical tacrolimus. *Br J Dermatol* 147:625–626
- Kirtschig G, Wakelin SH, Wojnarowska F (2005) Mucosal vulvar lichen planus: outcome, clinical and laboratory features. *J Eur Acad Dermatol Venereol* 19:301–307
- Kizer WS, Prarie T, Morey AF (2003) Balanitis xerotica obliterans: epidemiologic distribution in an equal access health care system. *South Med J* 96:9–11
- Lee A, Bradford J, Fischer G (2015) Long-term management of adult vulvar lichen sclerosus: a prospective cohort study of 507 women. *JAMA Dermatol* 151:1061–1067
- Lewis FM, Tatnall FM, Velangi SS et al (2018) British Association of Dermatologists guidelines for the management of lichen sclerosus, 2018. *Br J Dermatol* 178:839–853
- Lowenstein EB, Zeichner JA (2013) Intralesional adalimumab for the treatment of refractory balanitis xerotica obliterans. *JAMA Dermatol* 149:23–24
- Marren P, Yell J, Charnock FM et al (1995) The association between lichen sclerosus and antigens of the HLA system. *Br J Dermatol* 132:197–203
- Mirastschijski U, Schwenke C, Melchior S, Cedidi C (2017) Buried penis: a comprehensive review on aetiology, classification and plastic-surgical reconstruction. *Handchir Mikrochir Plast Chir* 49:78–84
- Niamh L, Naveen S, Hazel B (2009) Diagnosis of vulval inflammatory dermatoses: a pathological study with clinical correlation. *Int J Gynecol Pathol* 28:554–558
- Pandey A, Dican R, Beier J, Keller H (2014) Buccal mucosal graft in reconstructive urology: uses beyond urethral stricture. *Int J Urol* 21:732–734
- Powell J, Wojnarowska F (2002) Childhood vulvar lichen sclerosus. The course after puberty. *J Reprod Med* 47:706–709
- Powell J, Wojnarowska F, Winsey S et al (2000) Lichen sclerosus premenarche: autoimmunity and immunogenetics. *Br J Dermatol* 142:481–484
- Rödter K, Ollianas R, Fisch M (2006) Urethral strictures—operative strategy. *Urologe* 45:499–513
- Sherman V, Mcpherson T, Baldo M et al (2010) The high rate of familial lichen sclerosus suggests a genetic contribution: an observational cohort study. *J Eur Acad Dermatol Venereol* 24:1031–1034
- Simpson RC, Thomas KS, Leighton P, Murphy R (2013) Diagnostic criteria for erosive lichen planus affecting the vulva: an international electronic-Delphi consensus exercise. *Br J Dermatol* 169:337–343
- Stein R, Beetz R, Thüroff JW (2011) *Kinderurologie in Klinik und Praxis Bd. 3. vollständig überarbeitete und erweiterte Auflage*. Thieme
- Terlou A, Santegoets LA, Van Der Meijden WI et al (2012) An autoimmune phenotype in vulvar lichen sclerosus and lichen planus: a Th1 response and high levels of microRNA-155. *J Invest Dermatol* 132:658–666
- Tuyl LV, Zinger N, Heide IVD, Al E (2023) Scoping study on evidence to tackle high-burden under-researched medical conditions. Discussion paper
- Van Der Meijden WI, Boffa MJ, Ter Harmsel B et al (2022) 2021 European guideline for the management of vulval conditions. *J Eur Acad Dermatol Venereol* 36:952–972
- Wallace HJ (1971) Lichen sclerosus et atrophicus. *Trans St Johns Hosp Dermatol Soc* 57:9–30

**Hinweis des Verlags.** Der Verlag bleibt in Hinblick auf geografische Zuordnungen und Gebietsbezeichnungen in veröffentlichten Karten und Institutsadressen neutral.

## Andrologie

## Das Standardwerk jetzt komplett aktualisiert!



**E. Nieschlag, H. M. Behre, S. Kliesch, S. Nieschlag**

Springer Verlag

908 Seiten, 4. Auflage 2023

ISBN 978-3-662-61900-1

EUR 229,99 EUR (Print)





Unter der Federführung führender Expertinnen und Experten ist das Standardwerk **Andrologie** nun in 4. komplett aktualisierter Auflage erschienen. Das Fachbuch gibt einen vollständigen, interdisziplinären Überblick aller Themengebiete zur Erlangung der Zusatzbezeichnung „Andrologie“, darunter:

- Infertilität
- Hypogonadismus
- männliche Kontrazeption
- Varianten der sexuellen Differenzierung.

Die neue Auflage bietet zudem detaillierte Informationen über die Physiologie der Hoden- und Spermienfunktion, die Diagnostik und Therapie einschl. operativer Verfahren in der Andrologie, die klinische Praxis der Paarbehandlung und moderne Verfahren der assistierten Fertilisation und rechtliche wie ethische Grundlagen der Andrologie. Zusätzlich werden die relevanten naturwissenschaftlichen Grundlagen – einschließlich Molekularbiologie und -genetik – abgedeckt.

Dermatologie 2024 · 75:30–39  
 https://doi.org/10.1007/s00105-023-05282-8  
 Angenommen: 5. Dezember 2023  
 Online publiziert: 18. Dezember 2023  
 © The Author(s), under exclusive licence to  
 Springer Medizin Verlag GmbH, ein Teil von  
 Springer Nature 2023

# Anogenitalwarzen – ein Update

David Chromy<sup>1,2</sup>  · Steffi Silling<sup>3</sup>  · Ulrike Wieland<sup>3</sup>  · Alexander Kreuter<sup>4,5</sup> 

<sup>1</sup> Universitätsklinik für Dermatologie, Medizinische Universität Wien, Wien, Österreich

<sup>2</sup> Klinik für Dermatologie und Venerologie, Universitätsklinikum Essen, Universität Duisburg-Essen, Essen, Deutschland

<sup>3</sup> Institut für Virologie, Nationales Referenzzentrum für Papillom- und Polyomaviren, Universitätsklinikum Köln und Universität zu Köln, Köln, Deutschland

<sup>4</sup> Klinik für Dermatologie, Venerologie und Allergologie, Helios St. Elisabeth Klinik Oberhausen, Universität Witten-Herdecke, Oberhausen, Deutschland

<sup>5</sup> Klinik für Dermatologie, Venerologie und Allergologie, Helios St. Johannes Klinik Duisburg, Duisburg, Deutschland

## In diesem Beitrag

- Verursachende HPV-Typen, Klinik und Epidemiologie
- Buschke-Löwenstein-Tumoren  
Dysplasien auf Basis anogenitaler Warzen
- Diagnostik
- Therapie
- Prophylaxe

## Zusammenfassung

Mit einer Prävalenz von etwa 1 % in der sexuell aktiven Bevölkerung sind Anogenitalwarzen die häufigste HPV (humane Papillomviren)-assoziierte Erkrankung. In den allermeisten Fällen liegt eine Infektion mit den Typen HPV6 oder HPV11 zugrunde. Die Diagnose kann in der Regel meist klinisch gestellt werden, in bestimmten Fällen kann eine histopathologische Aufarbeitung sinnvoll sein. Buschke-Löwenstein-Tumoren stellen ein derartiges Szenario dar. Das therapeutische Armamentarium bei anogenitalen Warzen reicht von chirurgisch-ablativen Verfahren bis hin zu immunmodulatorischen Lokaltherapien. Sämtliche Verfahren weisen unterschiedliche Vor- und Nachteile auf und sind verhältnismäßig zeitaufwendig und teilweise auch unangenehm für den Patienten. Anogenitalwarzen sind zudem ein möglicher Ausdruck einer unvollständigen immunologischen Kontrolle von HPV, weshalb bei bestimmten Betroffenen, insbesondere bei Immunsupprimierten, gezielt darauf geachtet werden sollte, dass Screeninguntersuchungen für HPV-assoziierte Dysplasien gemäß den jeweils gültigen Leitlinien durchgeführt werden. Die Primärprophylaxe mittels Impfung von Mädchen und Jungen vor der ersten HPV-Exposition stellt eine sehr effektive Möglichkeit dar, die Prävalenz von Anogenitalwarzen und anderen HPV-assoziierte Erkrankungen drastisch zu reduzieren.

## Schlüsselwörter

Papillomvirusinfektionen · Condylomata acuminata · Impfung · Primärprävention · Immunsuppression

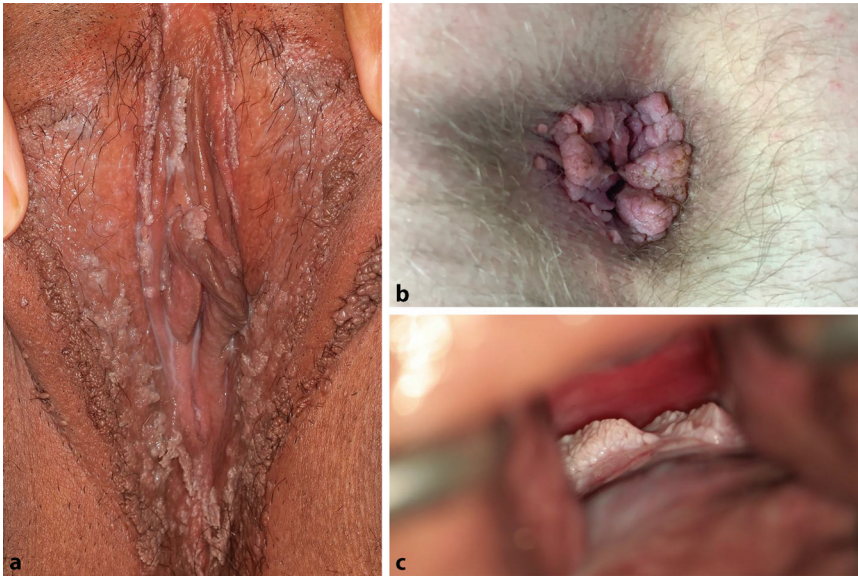
## Verursachende HPV-Typen, Klinik und Epidemiologie

Kondylome (Anogenitalwarzen, Condylomata acuminata) sind gutartige Tumoren der Haut und Schleimhaut und werden durch humane Papillomviren (HPV) verursacht. Momentan sind über 230 verschiedene HPV-Typen bekannt, wobei etwa 40 primär den Anogenitaltrakt des Menschen infizieren. Diese werden in Hoch- und Niedrigrisiko-HPV-Typen unterteilt. Erstere findet man in anogenitalen Karzinomen, wie Zervix-, Vulva-, Vagina-, Penis- und Analkarzinom, sowie in deren Vorstufen, den hochgradigen intraepithelialen Neoplasien der Zervix (CIN), der Vulva (VIN),

der Vagina (VAIN), des Penis (PIN) sowie der Perianalregion und des Analkanals (AIN). Außerdem verursachen Hochrisiko-HPV-Typen, wie z.B. HPV16, Oropharynxkarzinome [110]. Niedrigrisiko-HPV-Typen finden sich in niedriggradigen intraepithelialen Neoplasien und in Kondylomen. Bis zu 92 % der Kondylome werden durch die Niedrigrisiko-Typen HPV6 (56–84 %) und HPV11 (5–20 %) verursacht, seltener finden sich HPV40, 42, 43 und 44 und gelegentlich weitere Niedrigrisiko-HPV-Typen, wie HPV2, 27, 30, 41, 54, 55, 57, 61, 62, 74 und 90, sowie auch Hochrisiko-Typen, letztere meist als Ko-Infektionen mit Niedrigrisiko-Typen [53, 64, 99, 110, 112].



QR-Code scannen & Beitrag online lesen



**Abb. 1** ▲ Anogenitalwarzen. Im Bereich der gesamten Vulva (a) filiforme bis verruköse Hautveränderungen, typisch für Anogenitalwarzen. Sehr gut ist die unterschiedliche Ausprägung an der Schleimhaut (weißlich, zapfenförmig, Haarnadelgefäße) der kleinen Schamlippen und am verhornten Epithel (kleine Noduli, hyperpigmentiert) der großen Schamlippen zu erkennen. Bei perianalem Befall (b) oft dicht gedrängte anogenitale Warzen. Wichtig ist, bei solch einem klinischen Befund eine Inspektion der Analschleimhaut vorzunehmen, denn, wie sich hier im intraoperativen Befund zeigt (c), finden sich dann regelhaft auch intraanale Kondylome

Die Inkubationszeit bis zur Entstehung klinischer Läsionen nach sexueller Übertragung beträgt 3 Wochen bis 8 Monate. 60–85 % der Sexualpartner von Patienten mit Kondylomen entwickeln ebenfalls Kondylome [44].

### » Nach Einführung der HPV-Impfung ist in vielen Ländern die Kondylom-Häufigkeit deutlich verringert

Etwa 1 % (0,2–5,1 %) sexuell aktiver (ungeimpfter) Erwachsener hat jeweils Kondylome [25, 77]. Das geschätzte Lebenszeitrisiko für Kondylomen liegt für HIV („human immunodeficiency virus“)-negative ungeimpfte Erwachsene in westlichen Ländern bei ungefähr 10 % (4–12%) [77]. Weltweit gesehen variieren die Inzidenzraten für Kondylome bei Ungeimpften zwischen 160 und 289/100.000 pro Jahr. Für Deutschland liegen die geschätzten Inzidenzraten für neue Kondylome bei Ungeimpften zwischen 36 und 205/100.000 pro Jahr, bei unter 30-jährigen Großstadtbewohnern sind sie wesentlich höher (700–900/100.000 pro Jahr; [65, 77]). Nach Einführung der HPV-Impfung sieht man in vielen Ländern einen deutlichen

Abfall der Häufigkeit von Kondylomen [14, 72, 75, 83].

Klinisch imponieren Kondylome als singuläre oder öfter multiple filiforme oder papulöse, zum Teil blumenkohlartige Läsionen mit verruköser oder gelappter Oberfläche (■ Abb. 1). Ihre Größe und Ausdehnung kann zwischen wenigen Millimetern und bis zu mehreren Zentimetern bei konfluierenden Läsionen variieren. Kondylome sind vorwiegend im Anogenitalbereich (Penis, Skrotum, Vulva, Introitus, perianale Haut, intraanale Mukosa) lokalisiert, wobei eine Ausdehnung in die Urethra und Vagina bis zur Zervix möglich ist. Bei entsprechender Exposition sind auch extragenitale Haut- und Schleimhautlokalisationen wie z. B. Lippen und Mundhöhle möglich. Eine weitere Manifestationsform sind Riesenkondylome, sogenannte Buschke-Löwenstein Tumoren [44].

### » Menschen mit HIV-Infektionen sind signifikant häufiger von Kondylomen betroffen

Menschen mit HIV-Infektionen sind signifikant häufiger von Kondylomen betroffen. So zeigte bereits eine Studie aus den

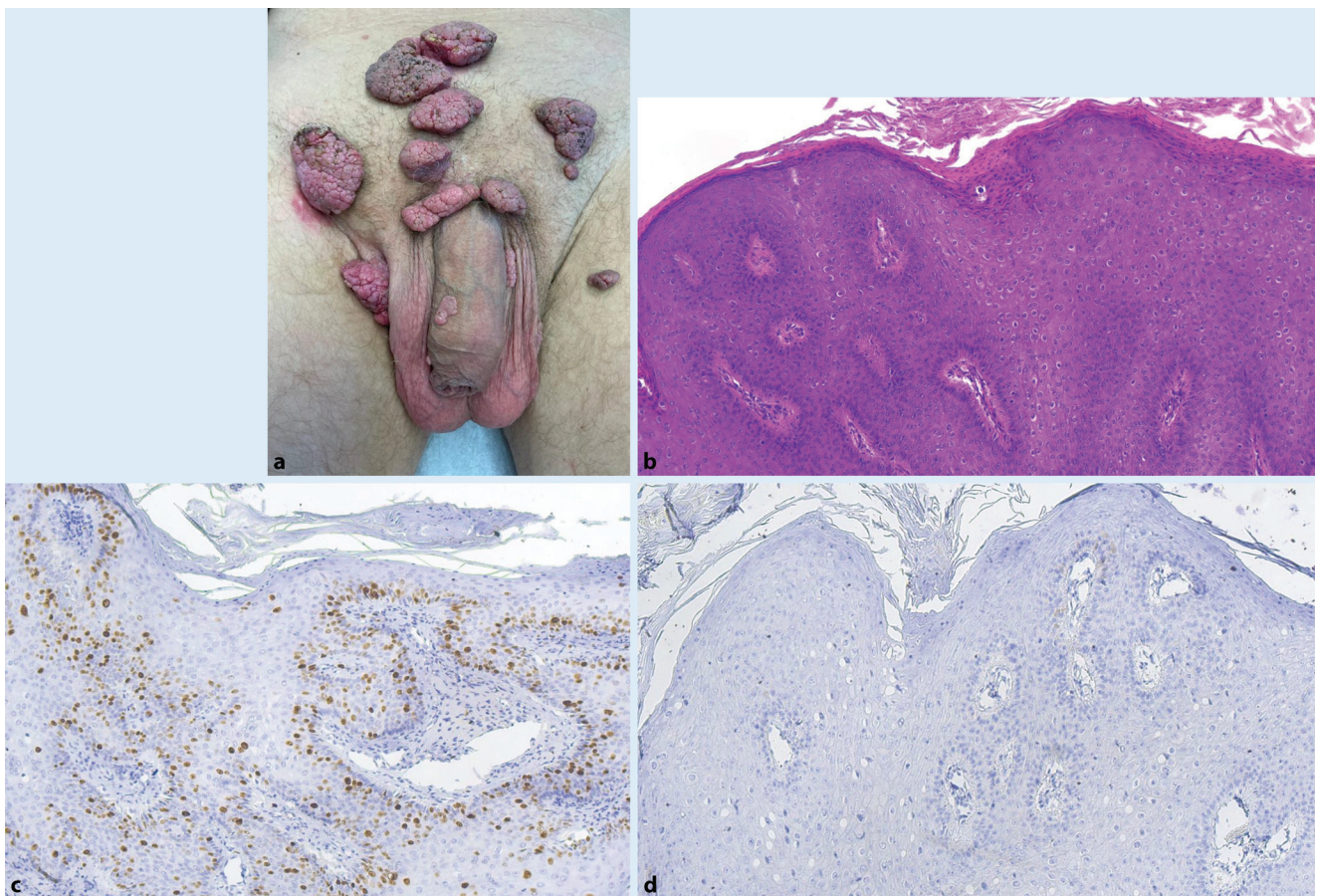
1990er-Jahren eine 10-fach höhere Inzidenz von Kondylomen bei Frauen mit HIV verglichen zu jenen ohne HIV [13]. Auch im Analbereich wurde eine verhältnismäßig hohe Prävalenz von Kondylomen mit 5 % bei Frauen bis hin zu 16 % bei Männern beschrieben. Wesentliche Risikofaktoren für anale Kondylome sind eine CD4<sup>+</sup>-Zellzahl unter 200/μl und eine positive Anamnese für rezeptiven Analverkehr; außerdem liegt eine positive Korrelation mit zunehmender Anzahl von Sexualpartnern vor [2]. Bei einer Untersuchung von 640 MSM („men who have sex with men“) mit HIV aus Deutschland wurde eine sehr hohe Kondylomprävalenz von 54 % gefunden: 51 % hatten Kondylome der Analregion, bei 9 % war der Penis betroffen und bei 3 % die orale Region. Das HPV-Typenspektrum unterschied sich von dem HIV-negativer Personen: Nur bei 62 % der 640 Männer lagen HPV6 und HPV11 vor, 38 % trugen andere kondylomassoziierte HPV-Typen, am häufigsten HPV42 und HPV61 [111].

### Buschke-Löwenstein-Tumoren

Der Name dieser Sonderform von Genitalwarzen geht auf die beiden deutschen Erstbeschreiber Abraham Buschke und Ludwig Löwenstein zurück:

*„Fassen wir nun unsere Betrachtung zusammen, so kommen wir in Anbetracht der histologischen Befunde zu dem Schluß, daß es sich bei unseren Fällen um exzessiv wachsende spitze Kondylome handelt, die bei regelmäßiger Schichtenfolge keinerlei Zelltypen aufweisen und nirgends sicheres krebsiges destruierendes Wachstum zeigen.“ [114].*

Zwar feiert die erstmalige Beschreibung dieser Variante von Kondylomen demnächst das 100-jährige Jubiläum, doch am Evidenzgrad dieser Entität hat sich seit 1925 nichts Wesentliches verändert. Bis dato sind Buschke-Löwenstein-Tumoren (BLT) ausschließlich im Rahmen von Fallberichten und Fallserien beschrieben [23]. Hinzu kommt, dass es keine einheitliche Definition für BLT gibt und somit die tatsächliche Einstufung als BLT einer starken Schwankung unterliegt. Typischerweise wird das überproportional große exophytische Wachstum – daher auch „Riesenkondylome“ – und die gelegent-



**Abb. 2** ▲ Buschke-Löwenstein-Tumor. Im Bereich des Mons pubis bis hin zum Penischafta multiple, mehrere Zentimeter große, gestielte, blumenkohlartige Tumoren. Aufgrund von Größe und Ausdehnung ist hier die Bezeichnung „Buschke-Löwenstein-Tumor“ zu wählen. Sämtliche Läsionen wurden chirurgisch abgetragen und histopathologisch aufgearbeitet. Zu sehen sind **b** der histopathologische Befund eines Kondyloms mit Akanthose, verbreiterten Reteleisten, diskret ausgeprägter Hyperkeratose und fokaler Parakeratose sowie die für HPV (humane Papillomviren) charakteristischen Koilozyten im zentralen Anteil der Läsion. Keine dysplastisch veränderten Zellen. (Hämatoxylin-Eosin, Vergr. 100:1). **c** In der immunhistochemischen Färbung ist die nukleäre Expression des Proliferationsmarkers Ki67 im Wesentlichen auf die basalen Schichten beschränkt (Ki67, Vergr. 100:1). In **d** ist eine negative p16INK4a-Expression in allen Zellschichten zu sehen. p16INK4a ist ein indirekter Marker für die Expression des HPV-Onkogens E7 von Hochrisiko-HPV-Typen und zeigt in HPV-induzierten Dysplasien und Karzinomen eine kräftige nukleäre Expression (p16INK4a, Vergr. 100:1)

lich damit einhergehende lokoregionale Destruktion anatomischer Strukturen (unter Einhaltung der Basalmembran) zur Abgrenzung von BLT verwendet [95]. In einer großen Fallserie von „Riesenkondylomen“ wurde eine empirische Einteilung in 2–5 cm, 5–10 cm und > 10 cm vorgeschlagen. Dabei legten sich die Autoren nicht fest, ab wann eine Läsion als BLT bezeichnet werden sollte [101]. In einem kürzlich veröffentlichten Review-Artikel schlugen die Autoren ein 4-stufiges Grading für BLT vor. Die niedrigste Stufe und somit die kleinste Variante eines BLT wurde definiert durch eine Länge von 5–12 cm mit einer Basis < 2 cm oder durch eine Ausdehnung über > 1/3 der Zirkumferenz des Anus,

Penis oder Introitus vaginae [23]. Pathophysiologisch unterscheidet sich ein BLT nicht von gewöhnlichen Kondylomen, es kommt lediglich zu einer überproportionalen Ausdehnung durch Größenzunahme einer einzelnen Läsion oder das Verschmelzen mehrerer (■ **Abb. 2**). Ursächlich findet sich ebenso wie bei Genitalwarzen eine HPV Infektion, typischerweise HPV6 oder HPV11 [24]. Jedoch wurden auch andere Subtypen, wie HPV33, HPV54 oder HPV55, als Ursache für BLT beschrieben [33, 62]. Während die Mehrheit der BLT sehr langsam über Jahre bis Jahrzehnte wächst, kann es beispielsweise bei Immunsuppression (HIV oder iatrogen) oder während der Schwangerschaft zu deutlich

rascherem Wachstum kommen [19, 22, 50].

Einige Berichte zeigten eine hohe Rate an maligner Entartung von bis zu 50% bei BLT – insbesondere der Hochrisiko-Typ HPV16 spielt dabei eine entscheidende Rolle [113]. Auch wurde in der Vergangenheit eine Mortalität von 20–30% für BLT beschrieben [16]. Diese Daten basieren jedoch überwiegend auf Fallberichten und Fallserien, weshalb mit hoher Wahrscheinlichkeit von einem gewissen „publication bias“ ausgegangen werden muss. Plausibler erscheinen hier die Ergebnisse einer großangelegten Serie von 78 BLT, bei der 14% (11/78) ein invasives Wachstum aufwiesen [101]. Wenngleich das Risiko



einer Karzinomentstehung auf Basis eines BLT zwar niedriger als stellenweise angenommen sein dürfte, so ist es dennoch vorhanden und kann erst durch eine vollständige Resektion ausgeschlossen werden. Daraus resultiert ein diagnostisch-therapeutisches Dilemma, mit welchem man in der Dermatologie im Kontext des Managements von Keratoakanthomen bereits vertraut ist: Für einen definitiven Ausschluss einer malignen Entartung muss eine vollständige Exzision mit konsekutiver histopathologischer Aufarbeitung erfolgen. Zeigt der Befund schließlich ein gutartiges Wachstum, ist mit der vollständigen Exzision jedoch eine „quasi Übertherapie“ erfolgt [108]. Ungeachtet dessen ist der BLT als Entität von einem verrukösen Karzinom abzugrenzen, welches ursprünglich im Mund-/Rachenbereich beschrieben wurde [81]. Zwar zeigt das verruköse Karzinom morphologische Ähnlichkeit zum BLT und kann ebenfalls im anogenitalen Bereich auftreten, jedoch ist es in der Regel HPV-negativ und somit ist der ätiopathogenetische Grundpfeiler des BLT nicht vorhanden [70].

### Dysplasien auf Basis anogenitaler Warzen

Das Auftreten von anogenitalen Warzen ist prinzipiell als Indikator dafür zu sehen, dass einerseits ein Kontakt/eine Infektion mit HPV stattgefunden hat und dass andererseits aktuell keine ausreichende immunologische Kontrolle über das Virus vorliegt [32]. Dies unterstreicht bei betroffenen Frauen einerseits die Indikation zum gynäkologischen Zervixkarzinom-Screening (auf zervikale Dysplasien inklusive Therapie und Vorsorge wird in dieser Arbeit nicht weiter eingegangen). Bei immunsupprimierten Personen kann bei Vorhandensein von anogenitalen Warzen auch eine Untersuchung auf anale Dysplasien sinnvoll sein. Kondylome von Patienten mit HIV enthalten häufig (in 18–56%) hochgradige Dysplasien, in seltenen Fällen sogar invasive Karzinome, insbesondere im Analsbereich [66, 80, 94, 110].

HIV-positive MSM haben sowie Frauen mit HIV sind am häufigsten von Analkarzinomen betroffen [17, 86]. Bis dato gibt es keinen internationalen Konsensus darüber, wie ein Analkarzinom-Screening zu erfol-

gen hat; dies inkludiert die Zielpopulation, die verwendete Untersuchungstechnik sowie die Screening-Intervalle.

### » Menschen mit HIV sind häufiger von Analkarzinomen betroffen

Die 2015 publizierten deutsch-österreichischen Leitlinien zu analen Dysplasien und dem Analkarzinom bei Menschen mit HIV beschränkten sich auf eine spezifische Population, und es wurde ein detailliertes Vorsorgekonzept vorgeschlagen [32]. Eine jährliche Inspektion, Palpation und blinde anale Zytologie sollten bei Menschen mit HIV erfolgen. Der komplexe Algorithmus mündete aber oft in der hochauflösenden Anoskopie, eine teilweise unangenehme und zeitaufwendige Untersuchung mit aktuell noch sehr limitierter Verfügbarkeit. Primärer Grund dafür ist die unzureichende diagnostische Qualität der analen Zytologie, dem Kernelement des Screening-Algorithmus, mit einer Sensitivität von 55–89% und einer Spezifität von 33–76% [36, 84]. Eine Überarbeitung dieser Leitlinie wird für 2024 erwartet. Grundpfeiler für die geplante Revision ist die kürzlich Veröffentlichung der Daten der ANCHOR-Studie, die für MSM mit HIV erstmals gezeigt hatte, dass die Behandlung hochgradiger analer Dysplasien das Auftreten von Analkarzinomen signifikant reduziert [76]. Aktuell ist jedoch unklar, ob diese Ergebnisse auf andere Populationen (z. B. Frauen mit HIV) übertragbar sind.

### » Die Therapie analer Dysplasien hat bei MSM das Auftreten von Analkarzinomen signifikant reduziert

Außerdem besteht weiterhin dringender Bedarf, die nichtinvasive Diagnostik analer Dysplasien zu verbessern [15] und Parameter zu etablieren, die eine spontane Remission analer Dysplasien vorhersagen können [26], um die Diagnostik und Behandlung via hochauflösender Anoskopie in Zukunft auf ein Minimum zu reduzieren. Momentan zeichnen sich (Wirtszell-)Methylierungsmarker als vielversprechende Kandidaten für diese Aufgabe ab [79, 103].

# IHRE Meinung ist gefragt!

Derzeit versenden die LA-MED und das ifak-Institut nach einem repräsentativen Stichprobenprinzip Fragebögen zur Mediennutzung an Ärzte in Deutschland.

Durch die Bearbeitung des Fragebogens unterstützen Sie Verleger dabei, Ihre Fachzeitschriften noch besser an IHRE Bedürfnisse anzupassen.

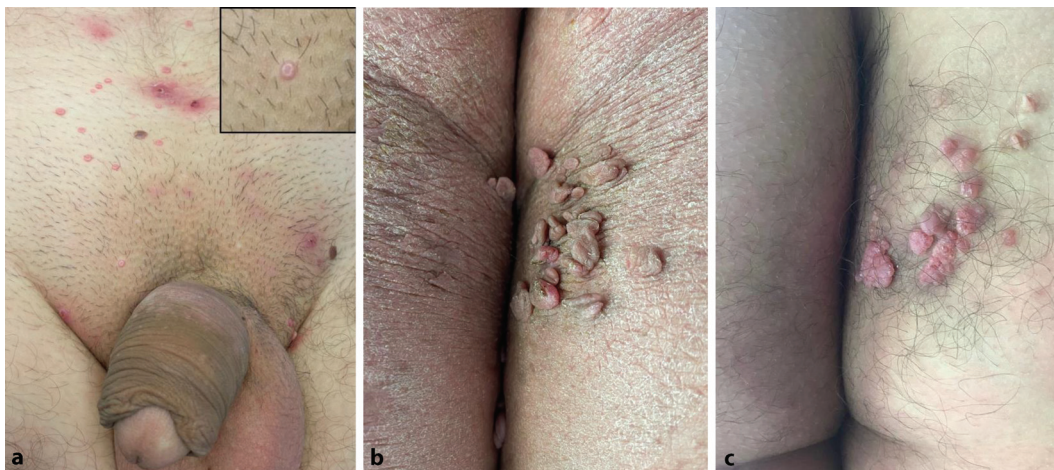## Machen SIE den Unterschied und nehmen Sie teil!



**SIE HÖREN VON UNS**

**ifak**

**LA-MED**



**Abb. 3 ▲** Mögliche Differenzialdiagnosen von Anogenitalwarzen. Typisch für Mollusken (a) – auch als Dellwarzen bezeichnet – ist die glatte Oberfläche kombiniert mit einer zentralen Einsenkung, weshalb die Läsionen auch als „genabelt“ beschrieben werden. Weiche Fibrome (b) treten regelmäßig inguinal oder gluteal auf. Im Kontrast zu anogenitalen Warzen fehlt hier die verruköse Oberfläche, die Veränderungen sind weicher und in aller Regel sind auch andere Prädispositionsstellen, wie Nacken oder Axillen, betroffen. Eine recht ausgefallene Differenzialdiagnose ist ein erworbenes Lymphangioma circumscriptum (c)

### Diagnostik

Das typische klinische Erscheinungsbild ist im Regelfall ausreichend, um die Diagnose einer anogenitalen Warze zu stellen. Dabei sollte beachtet werden, dass eine Inspektion des gesamten anogenitalen Bereichs inklusive des Meatus urethrae erfolgt. Eine molekularbiologische HPV-Testung ist generell nicht nötig [48]. In dubio beziehungsweise bei Läsionen mit malignitätssuspekten Merkmalen, wie beispielsweise Ulzeration, Induration, Pigment, Schmerzhaftigkeit, bei vorliegender Immunsuppression sowie bei BLT sollte eine histopathologische Aufarbeitung angestrebt werden. Bei Frauen mit anogenitalen Warzen ist eine gynäkologische Untersuchung angezeigt. Bei Personen mit perianalem Befall liegt häufig auch ein Befall des Analkanals vor [71], weshalb in diesem Fall eine anoskopische Untersuchung empfohlen wird [48]. Aufgrund der hohen Infektionsraten mit Hochrisiko-HPV-Typen bei Menschen mit HIV [66, 80, 94] und dem zuvor erwähnten Nutzen der Behandlung analer Dysplasien [76], empfiehlt sich hier neben der detaillierten klinischen Untersuchung des gesamten Anogenitaltrakts eine zusätzliche Untersuchungen mittels hochauflösender Anoskopie plus Biopsientnahme und histopathologischer und immunhistochemischer Evaluation.

Differenzialdiagnostisch kommen bei anogenitalen Warzen beispielsweise Hir-

suties papillaris am Sulcus coronarius beim Mann oder eine vestibuläre Papillomatose an der Vulva bei der Frau in Frage. Ebenso als Variante ohne pathologischen Wert finden sich gelegentlich prominente Talgdrüsen (Fordyce-Drüsen) am Genital oder Fibrome (■ Abb. 3). Perianal sind Schleimhautfalten/Marissen von Kondylomen abzugrenzen (cave: Anogenitalwarzen können natürlich auch auf Marissen sitzen). Eine selbstlimitierende Molluscipoxvirus-Infektion, die gelegentlich mit Genitalwarzen verwechselt wird, stellen Mollusken dar. In seltenen Fällen können beispielsweise auch Läsionen eines Morbus Kaposi oder kutane Metastasen anderer maligner Erkrankungen kondylomähnlich imponieren.

### Therapie

Nach stattgehabter Infektion mit HPV verbleibt das Virus latent in den Keratinozyten der Basalmembran, wobei die Replikation in Zusammenhang mit der Proliferation des Epithels steht. Anders als bei anderen Viruserkrankungen erfolgt die Virusfreisetzung nicht durch Lyse der Wirtszelle, sondern durch Desquamation [87]. Im Regelfall unterliegt die HPV-Infektion einer immunologischen Kontrolle, wodurch sich erklärt, dass die Mehrheit der Infektionen asymptomatisch verläuft. Dies ist wichtig, denn im Umkehrschluss ist die regelrechte Funktion des Immunsystems zu hinterfra-

gen, sofern sich anogenitale Warzen als therapierefraktär und persistent zeigen.

Aktuell steht weder eine kurative Therapie noch eine systemische Therapie HPV-assoziiierter Läsionen zur Verfügung. Momentan bauen alle Therapiekonzepte anogenitaler Warzen darauf auf, dass infizierte Zellen entfernt oder destruiert werden. In Zusammenschau mit einer hohen und stark undulierenden Rezidivrate von 2,5–100% [73] kann sich daher die erfolgreiche Therapie von anogenitalen Warzen als langwierig und unangenehm sowohl für Patient:innen als auch Behandler:innen gestalten. Eine Aufstellung der Therapiemöglichkeiten gemäß der europäischen Leitlinie findet sich in ■ Tab. 1.

Zusätzlich zur Lokalthherapie gilt es, modifizierbare (Raucherstatus, unkontrollierter Diabetes mellitus, unbehandelte HIV-Infektion; [51, 82, 109]) und bedingt modifizierbare (hereditäre Immundefizienz, medizinisch indizierte Immunsuppression, Schwangerschaft; [68, 69, 91]) Faktoren, die HPV-assoziierten Veränderungen begünstigen können, zu erheben und im Anlassfall darauf einzugehen. Besonderes Augenmerk sollte hier auf die Abklärung des HIV-Status und die Raucherentwöhnung gelegt werden.

### Prophylaxe

In Deutschland sind 2 prophylaktische HPV-Impfstoffe verfügbar, ein bivalen-

**Tab. 1** Europäische Empfehlung zur Behandlung von Anogenitalwarzen. (Adaptiert nach O'Mahony C. et al. [73])

Therapie	Wirkmechanismus	Anwendung	Erfolgsrate (%)	Rezidivrate (%)	Vorteile	Nachteile	Referenzen
<i>Ablative Verfahren</i>							
Cryotherapie	Flüssiger Stickstoff friert und zerstört	Direkt auf die Läsionen; 2–3 Anwendungen	46–96	18–39	– Rasche Ergebnisse – Einfache Handhabung	– Hohe Rezidivrate – Multiple Arztbesuche – Schmerz, Nekrose, Hypopigmentierung	[1, 5, 21, 41, 92, 98]
CO <sub>2</sub> und Nd:YAG Laser	Laservaporisation	Lokalanästhesie, Vorgehen je nach Lasertyp	23–95	2,5–77	– Rasche Ergebnisse – Gut für dicke Läsionen	– Hohe Rezidivrate – Multiple Arztbesuche – Kosten – Erfahrung erforderlich – Schmerz, Narbe – Rauchabsaugung nötig	[5, 88, 92]
Elektrokauter	Hochfrequente Spannung verbrennt die Läsion	Lokalanästhesie oder Allgemeinarkose	35–94	20–25	– Rasche Ergebnisse	– Hohe Rezidivrate – Multiple Arztbesuche – Erfahrung erforderlich – Rauchabsaugung nötig	[7, 92, 98, 104]
Operativ	Abtragung	Lokalanästhesie oder Allgemeinarkose	89–93	18–65	– Rasche Ergebnisse – Gut für große Läsionen	– Hohe Rezidivrate – Erfahrung erforderlich – Schmerz, Narbe	[12, 57, 59]
Trichlor-essigsäure 33–50%	Zerstörung durch Verätzung	1–3 ×/Woche	70–100	18–36	– Rasche Ergebnisse – Gut für viele kleine Läsionen	– Hohe Rezidivrate – Multiple Arztbesuche – Schmerz	[1, 41, 92, 100]
<i>Immunmodulatoren</i>							
Imiquimod 5%	Stimuliert Interferon- & Cytokinproduktion	3 ×/Woche über Nacht bis zu 16 Wochen	35–75	6	– Gute Wirksamkeit – Einfache Selbstanwendung – Patientenpräferenz – Niedrige Rezidivrate – Inflammation über läasionale Grenzen demaskiert infizierte Areale	– Inflammation über läasionale Grenzen hinausreichend – Ansprechen kann längere Zeit erfordern – Erfolgsrate niedriger als bei ablativen Verfahren – Selten vitiligo-ähnliche Depigmentierung	[4, 10, 11, 30, 34, 37–39, 43, 63, 74, 92, 93, 105]
Imiquimod 3,75%	Stimuliert Interferon- & Cytokinproduktion	1 × täglich vor dem Schlafengehen für bis zu 8 Wochen	19–37	15–19	– Gute Wirksamkeit – Einfache Selbstanwendung – Kurze Therapiedauer – Inflammation über läasionale Grenzen demaskiert infizierte Areale	– Inflammation über läasionale Grenzen hinausreichend – Ansprechen kann längere Zeit erfordern	[6, 8, 85, 92]
Sinecatechins 10 und 15%	Entzündungsmodulator	3 × täglich für bis zu 16 Wochen	40–81	7–12	– Gute Wirksamkeit – Selbstanwendung – Niedrige Rezidivrate	– Starke Lokalreaktion – Erfolgsrate niedriger als bei ablativen Verfahren – 3 × täglich lokal anzuwenden	[47, 49, 92, 96, 97, 102]
<i>Andere topische Therapien</i>							
Podophyllotoxin 0,5 und 0,15%	Antimitotisch; induziert Gewebsnekrose	2 × täglich für 3 Tage, dann 4 Tage Pause. Insgesamt bis zu 4 Wochen	45–94	11–100	– Gute Wirksamkeit – Einfache Selbstanwendung	– Hohe Rezidivrate – Komplizierte Anwendung – Starke Lokalreaktion	[9, 29, 46, 52, 58, 60, 61, 78, 92, 97, 106, 107]
Zink Nitrat Komplex	Kaustischer Effekt durch Protein-Denaturierung	1–4 × auftragen; ggf. nach 2 Wochen wiederholen	90–99	Nicht untersucht	– Gute Wirksamkeit – Einfache Selbstanwendung	– Evidenz für Genitalwarzen auf Basis einer kleinen Patientenzahl – Rezidivrate bisher nicht untersucht	[20]

ter Impfstoff, der die Hochrisiko-HPV-Typen 16 und 18 abdeckt (Cervarix®; GlaxoSmithKline, Brentford, Vereinigtes Königreich) und ein nonavalenter Impfstoff (Gardasil®9; Sanofi Pasteur MSD, Lyon, Frankreich), der neben HPV16 und 18 5 weitere Hochrisiko-Typen (HPV31, 33, 45, 52, 58) und die kondylomverursachenden HPV-Typen 6 und 11 umfasst. Beide Impfstoffe sind Totimpfstoffe auf der Basis nichtinfektöser, DNA-freier „virus-like particles“, die aus dem Hauptkapsidprotein L1 von 2 (Cervarix®) bzw. 9 (Gardasil®9) HPV-Typen bestehen [90]. Die Impfstoffe sind geschlechtsneutral ab einem Alter von 9 Jahren zur Prävention von durch die im jeweiligen Impfstoff enthaltenen HPV-Typen verursachten Krebsvorstufen und Karzinome der Zervix, Vagina, Vulva und des Anus zugelassen, der nonavalente Impfstoff zusätzlich zur Prävention von HPV6/11-bedingten Kondylomen [40, 89]. In Deutschland empfiehlt die Ständige Impfkommission am Robert Koch-Institut (STIKO) die prophylaktische HPV-Impfung für alle Kinder und Jugendlichen im Alter von 9–14 Jahren, wobei die vollständige Impfschritte (2 Impfdosen im Abstand von 5 (–13) Monaten) vor dem ersten Sexualkontakt abgeschlossen sein sollte. Verpasste Impfungen sollen so früh wie möglich, spätestens bis zum Alter von 17 Jahren nachgeholt werden. Ab einem Alter von 15 Jahren, bei Unterschreiten des Abstands von 5 Monaten zwischen der ersten und zweiten Dosis sowie bei Immunsuppression sind 3 Impfdosen notwendig [56].

Sehr eindrücklich lässt sich die Effektivität der HPV-Impfung durch die Abnahme von Kondylomen in Ländern mit hohen Impfquoten bei HPV-naiven Personen belegen. In Australien werden durch Schulimpfungen für Mädchen (seit 2007) und Jungen (seit 2013) im Alter von 12–13 Jahren Impfquoten von um die 80% erreicht. Bereits 4 Jahre nach Einführung der (damals quadrivalenten) HPV-Impfung für Mädchen nahmen dort die Genitalwarzendiagnosen bei jungen Frauen um 93% ab. Auch bei nichtgeimpften jungen Männern kam es infolge der Herdenimmunität (Gemeinschaftsschutz) zu einer Abnahme von Kondylomen um 82% [3]. 2015 bestätigte eine Metaanalyse aus 8 Studien, dass hohe Impfquoten

bei Mädchen und jungen Frauen nicht nur zu einer deutlichen Abnahme von Kondylomen bei den Geimpften führen, sondern durch Herdenimmunität auch bei ungeimpften jungen Männern [27]. Ein Update dieser Metaanalyse von 2019 schloss 65 Studien ein und beinhaltet eine Nachbeobachtungsdauer von bis zu 8 Jahren: Es wurde eine Risikoreduktion von Anogenitalwarzen bei Mädchen (15–19 Jahre) um 67% gesehen, aber auch Frauen (20–29 Jahre) und Männer (15–24 Jahre) profitierten von der Impfung. Bei 30–39 Jahre alten Männern – die älteste Kohorte – kam es jedoch zu einem Anstieg der Kondylom-Prävalenz. Die Autoren erklären diese Beobachtung einerseits durch ein zu hohes Alter zum Impfzeitpunkt (und damit bereits stattgefundenener HPV-Exposition), andererseits durch ein gestiegenes Bewusstsein für Genitalwarzen in der Bevölkerung, woraus mehr Arztbesuche und folglich auch mehr Diagnosestellungen resultieren [28]. Auch für Deutschland wurde, trotz wesentlich niedrigerer Impfquoten (ca. 40%) als in Australien, bereits ein Abfall von Kondylomen bei jungen Frauen beobachtet [25, 75].

### » Durch hohe Impfquoten bei jungen Menschen ließen sich Kondylome nahezu eliminieren

Der Einsatz der prophylaktischen HPV-Impfstoffe bei bereits vorhandenen HPV-Infektionen oder HPV-bedingten Läsionen bzw. zur Reduktion von Rezidiven ist nach gegenwärtiger Datenlage nicht sinnvoll [18, 35, 45, 54, 55, 67]. Darauf wird auch in den Fachinformationen zu allen 3 HPV-Impfstoffen hingewiesen. Ein kürzlich veröffentlichte sehr große registerbasierte Studie aus Norwegen mit 2,2 Mio. Individuen hat einerseits gezeigt, dass durch die HPV-Impfung vor dem Alter von 14 Jahren das Risiko für Kondylome sehr deutlich (ca. 5fach) reduziert werden kann, wobei der Effekt stark altersabhängig ist. Andererseits hat die Studie gezeigt, dass eine HPV-Impfung mit 20 Jahren keinen Einfluss mehr auf das Kondylom-Risiko hat und dass die Impfung nach dem ersten Kondylom-Befall nicht vor einer weiteren Kondylom-Episode schützt [72].

Sowohl kontrollierte klinische Studien als auch populationsbasierte epidemiolo-

gische Studien, Querschnittsstudien und systematische Reviews zeigen, dass durch hohe Impfquoten bei jungen Menschen aller Geschlechter eine Elimination von Kondylomen nahezu erreicht werden kann [14, 31, 42, 72].

### Fazit für die Praxis

- Die meisten HPV(humane Papillomviren)-Infektionen verlaufen asymptomatisch. Anogenitale Warzen oder Kondylome (meist auf Basis von HPV6 oder HPV11) manifestieren sich bei unzureichender immunologischer Kontrolle des Virus.
- Eine unbehandelte HIV („human immunodeficiency virus“-) Infektion oder Diabetes, Nikotinabusus sowie Immunsuppression begünstigen das Auftreten von anogenitalen Warzen und sollten daher erhoben/abgeklärt werden.
- Die Diagnose kann zumeist klinisch gestellt werden; im Zweifel und bei vorliegender Immunsuppression sollte eine histologische Diagnosesicherung auch zum Ausschluss von Dysplasien angestrebt werden.
- Eine komplette Resektion inklusive histopathologischer Aufarbeitung sollte bei Buschke-Löwenstein Tumoren erfolgen.
- Eine prophylaktische HPV-Impfung aller Kinder und Jugendlichen von 9–14 Jahren hat das Potenzial, Anogenitalwarzen zukünftiger Generationen dramatisch zu reduzieren beziehungsweise sogar zu eliminieren.

### Korrespondenzadresse

**Dr. David Chromy, M.D.**  
Universitätsklinik für Dermatologie,  
Medizinische Universität Wien  
Wien, Österreich  
david.chromy@meduniwien.ac.at

### Einhaltung ethischer Richtlinien

**Interessenkonflikt.** D. Chromy hat Referentenhonorare von Gilead, ViiV Healthcare und MSD sowie Reiseunterstützung von Gilead, ViiV Healthcare und MSD erhalten. A. Kreuter hat Referentenhonorare von MSD Sharp & Dohme GmbH erhalten und war im Advisory Board von MSD Sharp & Dohme GmbH tätig. S. Silling und U. Wieland und geben an, dass kein Interessenkonflikt besteht.

Für diesen Beitrag wurden von den Autor/-innen keine Studien an Menschen oder Tieren durchgeführt. Für die aufgeführten Studien gelten die jeweils dort angegebenen ethischen Richtlinien.

## Literatur

1. Abdullah AN, Walzman M, Wade A (1993) Treatment of external genital warts comparing cryotherapy (liquid nitrogen) and trichloroacetic acid. *Sex Transm Dis* 20:344–345
2. Abramowitz L, Benabderrahmane D, Ravaud P et al (2007) Anal squamous intraepithelial lesions and condyloma in HIV-infected heterosexual men, homosexual men and women: Prevalence and associated factors. *AIDS* 21:1457–1465
3. Ali H, Donovan B, Wand H et al (2013) Genital warts in young australians five years into national human papillomavirus vaccination programme: national surveillance data. *BMJ* 346:f2032
4. Arican O, Guneri F, Bilgic K et al (2004) Topical imiquimod 5% cream in external anogenital warts: a randomized, double-blind, placebo-controlled study. *J Dermatol* 31:627–631
5. Azizjalali M, Ghaffarpour G, Mousavifard B (2012) CO(2) Laser therapy versus cryotherapy in treatment of genital warts; a Randomized Controlled Trial (RCT). *Iran J Microbiol* 4:187–190
6. Baker DA, Ferris DG, Martens MG et al (2011) Imiquimod 3.75% cream applied daily to treat anogenital warts: combined results from women in two randomized, placebo-controlled studies. *Infect Dis Obstet Gynecol* 2011:806105
7. Benedetti Panici P, Scambia G, Baiocchi G et al (1989) Randomized clinical trial comparing systemic interferon with diathermocoagulation in primary multiple and widespread anogenital condyloma. *Obstet Gynecol* 74:393–397
8. Berman B, Wolf J (2012) The role of imiquimod 3.75% cream in the treatment of external genital warts. *Skin Ther Lett* 17:5–7
9. Beutner KR, Conant MA, Friedman-Kien AE et al (1989) Patient-applied podoflox for treatment of genital warts. *Lancet* 1:831–834
10. Beutner KR, Spruance SL, Hougham AJ et al (1998) Treatment of genital warts with an immune-response modifier (imiquimod). *J Am Acad Dermatol* 38:230–239
11. Beutner KR, Tyring SK, Trofatter Jr KF et al (1998) Imiquimod, a patient-applied immune-response modifier for treatment of external genital warts. *Antimicrob Agents Chemother* 42:789–794
12. Carrasco D, Vander Straten M, Tyring SK (2002) Treatment of anogenital warts with imiquimod 5% cream followed by surgical excision of residual lesions. *J Am Acad Dermatol* 47:5212–216
13. Chirgwin KD, Feldman J, Augenbraun M et al (1995) Incidence of venereal warts in human immunodeficiency virus-infected and uninfected women. *J Infect Dis* 172:235–238
14. Chow EPF, Carter A, Vickers T et al (2021) Effect on genital warts in Australian female and heterosexual male individuals after introduction of the national human papillomavirus gender-neutral vaccination programme: an analysis of national sentinel surveillance data from 2004–18. *Lancet Infect Dis* 21:1747–1756
15. Chromy D (2023) Preisträger stellen sich vor: David Chromy erhält das Clinician Scientist Research Fellowship in Dermatovenereologie der ÖGDV 2022. *J Dtsch Dermatol Ges* 21:825–826
16. Chu QD, Vezeridis MP, Libbey NP et al (1994) Giant condyloma acuminatum (Buschke-Lowenstein tumor) of the anorectal and perianal regions. Analysis of 42 cases. *Dis Colon Rectum* 37:950–957
17. Clifford GM, Georges D, Shiels MS et al (2021) A meta-analysis of anal cancer incidence by risk group: Toward a unified anal cancer risk scale. *Int J Cancer* 148:38–47

## Anogenital warts—An update

With a prevalence of around 1% in the sexually active population anogenital warts are the most frequent human papillomavirus (HPV)-related disease. In the vast majority of cases the underlying cause of the infection is due to HPV types 6 and 11. The diagnosis can usually be clinically established but in certain cases a histopathological work-up can be useful. Buschke-Lowenstein tumors represent such a scenario. The current therapeutic armamentarium for anogenital warts ranges from surgical ablative procedures up to local immunomodulatory treatment. All procedures have different advantages and disadvantages and are relatively time-consuming and sometimes also unpleasant for the patient. Anogenital warts are also a possible expression of an incomplete immunological control of HPV. Therefore, it should be emphasized that for certain affected individuals, especially immunosuppressed patients, special attention should be given to ensuring that screening investigations for HPV-associated dysplasia is carried out according to the respective valid guidelines. The primary prophylaxis by vaccination of girls and boys prior to first HPV exposure represents a very effective option to drastically reduce the prevalence of anogenital warts and other HPV-related diseases.

## Keywords

Papillomavirus infections · Condylomata acuminata · Vaccination · Primary prevention · Immunosuppression

18. Coskuner ER, Ozkan TA, Karakose A et al (2014) Impact of the quadrivalent HPV vaccine on disease recurrence in men exposed to HPV infection: a randomized study. *J Sex Med* 11:2785–2791
19. Cui T, Huang J, Lv B et al (2019) Giant condyloma acuminatum in pregnancy: a case report. *Dermatol Ther* 32:e12972
20. Cusini M, Micali G, Lacarrubba F et al (2015) Efficacy and tolerability of nitric-zinc complex in the treatment of external genital warts and “difficult-to-treat” warts: a “proof of concept”, prospective, multicentre, open study. *G Ital Dermatol Venereol* 150:643–648
21. Damstra RJ, Van Vloten WA (1991) Cryotherapy in the treatment of condylomata acuminata: a controlled study of 64 patients. *J Dermatol Surg Oncol* 17:273–276
22. Das BB, Anton K, Knox L et al (2018) Successful treatment of giant condyloma in a pediatric heart transplant recipient with topical cidofovir. *Transplant Infectious Dis* 20:e12989
23. Davis KG, Barton JS, Orangio G et al (2021) Buschke-Lowenstein tumors: a review and proposed classification system. *Sex Transm Dis* 48:e263–e268
24. Torre DG, Donghi R, Longoni A et al (1992) HPV DNA in intraepithelial neoplasia and carcinoma of the vulva and penis. *Diagn Mol Pathol B* 1:25–30
25. Denecke A, Iftner T, Iftner A et al (2021) Significant decline of HPV6 infection and genital warts despite low HPV vaccination coverage in young women in Germany: a long-term prospective, cohort data analysis. *BMC Infect Dis* 21:634
26. Dias Lima Gonçalves F, Van Der Zee RP, Dick S et al (2022) DNA methylation analysis to predict regression of high-grade anal Intraepithelial neoplasia in HIV+ men (MARINE): a cohort study protocol. *BMJ Open* 12:e60301
27. Drolet M, Benard E, Boily MC et al (2015) Population-level impact and herd effects following human papillomavirus vaccination programmes: A systematic review and meta-analysis. *Lancet Infect Dis* 15:565–580
28. Drolet M, Bénard É, Pérez N et al (2019) Population-level impact and herd effects following the introduction of human papillomavirus vaccination programmes: updated systematic review and meta-analysis. *Lancet* 394:497–509
29. Edwards A, Atma-Ram A, Thin RN (1988) Podophyllotoxin 0.5% v podophyllin 20% to treat penile warts. *Genitourin Med* 64:263–265
30. Edwards L, Ferenczy A, Eron L et al (1998) Self-administered topical 5% imiquimod cream for external anogenital warts. HPV Study Group. *Human PapillomaVirus. Arch Dermatol* 134:25–30
31. Ellingson MK, Sheikh H, Nyhan K et al (2023) Human papillomavirus vaccine effectiveness by age at vaccination: a systematic review. *Hum Vaccin Immunother* 19:2239085
32. Esser S, Kreuter A, Oette M et al (2015) German-Austrian guidelines on anal dysplasia and anal cancer in HIV-positive individuals: Prevention, diagnosis, and treatment. *J Dtsch Dermatol Ges* 13:1302–1319
33. Favre M, Kremsdorff D, Jablonska S et al (1990) Two new human papillomavirus types (HPV54 and 55) characterized from genital tumours illustrate the plurality of genital HPV's. *Int J Cancer* 45:40–46
34. Fife KH, Ferenczy A, Douglas JM Jr et al (2001) Treatment of external genital warts in men using 5% imiquimod cream applied three times a week, once daily, twice daily, or three times a day. *Sex Transm Dis* 28:226–231
35. Firnhaber C, Swarts A, Jezile V et al (2021) Human papillomavirus vaccination prior to loop electroexcision procedure does not prevent recurrent cervical high-grade squamous intraepithelial lesions in women living with human immunodeficiency virus: a randomized, double-blind, placebo-controlled trial. *Clin Infect Dis* 73:e2211–e2216
36. Gaisa MM, Sigel KM, Deshmukh AA et al (2021) Comparing anal cancer screening algorithms using cytology and HPV DNA testing in three high-risk populations. *J Infect Dis*. <https://doi.org/10.1093/infdis/jiaa801>
37. Garland SM, Sellors JW, Wikstrom A et al (2001) Imiquimod 5% cream is a safe and effective self-

- applied treatment for anogenital warts—results of an open-label, multicentre Phase IIIb trial. *Int J STD Aids* 12:722–729
38. Garland SM, Waddell R, Mindel A et al (2006) An open-label phase II pilot study investigating the optimal duration of imiquimod 5% cream for the treatment of external genital warts in women. *Int J STD Aids* 17:448–452
  39. Gaspari AA (2007) Mechanism of action and other potential roles of an immune response modifier. *Cutis* 79:36–45
  40. Giuliano AR, Palefsky JM, Goldstone S et al (2011) Efficacy of quadrivalent HPV vaccine against HPV infection and disease in males. *N Engl J Med* 364:401–411
  41. Godley MJ, Bradbeer CS, Gellan M et al (1987) Cryotherapy compared with trichloroacetic acid in treating genital warts. *Genitourin Med* 63:390–392
  42. Goldstone SE, Giuliano AR, Palefsky JM et al (2022) Efficacy, immunogenicity, and safety of a quadrivalent HPV vaccine in men: results of an open-label, long-term extension of a randomised, placebo-controlled, phase 3 trial. *Lancet Infect Dis* 22:413–425
  43. Gollnick H, Barasso R, Jappe U et al (2001) Safety and efficacy of imiquimod 5% cream in the treatment of penile genital warts in uncircumcised men when applied three times weekly or once per day. *Int J STD Aids* 12:22–28
  44. Gormley RH, Kovarik CL (2012) Human papillomavirus-related genital disease in the immunocompromised host: Part I. *J Am Acad Dermatol* 66:867e1–867e4 (quiz 881–2)
  45. Gosens KCM, Van Der Zee RP, Van Heuvelom MLS et al (2021) HPV vaccination to prevent recurrence of anal intraepithelial neoplasia in HIV+ MSM. *AIDS* 35:1753–1764
  46. Greenberg MD, Rutledge LH, Reid R et al (1991) A double-blind, randomized trial of 0.5% podofilox and placebo for the treatment of genital warts in women. *Obstet Gynecol* 77:735–739
  47. Gross G, Meyer KG, Pres Hetal (2007) A randomized, double-blind, four-arm parallel-group, placebo-controlled Phase II/III study to investigate the clinical efficacy of two galenic formulations of Polyphenon E in the treatment of external genital warts. *J Eur Acad Dermatol Venereol* 21:1404–1412
  48. Gross GE, Werner RN, Becker JC et al (2018) S2k-Leitlinie: HPV-assoziierte Läsionen der äußeren Genitalregion und des Anus – Genitalwarzen und Krebsvorstufen der Vulva, des Penis und der peri- und intraanal Haut (Kurzfassung). *J Dtsch Dermatol Ges* 16:242–256
  49. Gupta AK, Daigle D (2015) Sinecatechins 10% ointment: a green tea extract for the treatment of external genital warts. *Skin Ther Lett* 20:6–8
  50. Handisurya A, Rieger A, Bago-Horvath Z et al (2009) Rapid progression of an anal Buschke-Lowenstein tumour into a metastasising squamous cell carcinoma in an HIV-infected patient. *Sex Transm Infect* 85:261–263
  51. Hansen BT, Hagerup-Jenssen M, Kjaer SK et al (2010) Association between smoking and genital warts: longitudinal analysis. *Sex Transm Infect* 86:258–262
  52. Hellberg D, Svarrer T, Nilsson S et al (1995) Self-treatment of female external genital warts with 0.5% podophyllotoxin cream (Condyline) vs weekly applications of 20% podophyllin solution. *Int J STD Aids* 6:257–261
  53. Hernandez-Suarez G, Pineros M, Vargas JC et al (2013) Human papillomavirus genotypes in genital warts in Latin America: a cross-sectional study in Bogota, Colombia. *Int J STD AIDS* 24:567–572
  54. Hildesheim A, Gonzalez P, Kreimer AR et al (2016) Impact of human papillomavirus (HPV) 16 and 18 vaccination on prevalent infections and rates of cervical lesions after excisional treatment. *Am J Obstet Gynecol* 215:212.e211–212.e215
  55. Husein-Elahmed H (2020) Could the human papillomavirus vaccine prevent recurrence of anogenital warts?: a systematic review and meta-analysis. *Int J STD Aids* 31:606–612
  56. Impfkommision S (2023) Empfehlungen der Ständigen Impfkommision (STIKO) beim Robert Koch-Institut 2023. *Epidemiol Bull* 4:3–68
  57. Jensen SL (1985) Comparison of podophyllin application with simple surgical excision in clearance and recurrence of perianal condylomata acuminata. *Lancet* 2:1146–1148
  58. Karnes JB, Usatine RP (2014) Management of external genital warts. *Am Fam Physician* 90:312–318
  59. Khawaja HT (1989) Podophyllin versus scissor excision in the treatment of perianal condylomata acuminata: a prospective study. *Br J Surg* 76:1067–1068
  60. Kinghorn GR, Mcmillan A, Mulcahy F et al (1993) An open, comparative, study of the efficacy of 0.5% podophyllotoxin lotion and 25% podophyllotoxin solution in the treatment of condylomata acuminata in males and females. *Int J STD Aids* 4:194–199
  61. Kirby P, Dunne A, King DH et al (1990) Double-blind randomized clinical trial of self-administered podofilox solution versus vehicle in the treatment of genital warts. *Am J Med* 88:465–469
  62. Klein N, Jasch K, Kimmritz J et al (2007) Operative therapy of a monstrous Buschke-Löwenstein tumor. *Dermatologie* 215:264–265
  63. Komericki P, Akklic-Materna M, Strimitzer T et al (2011) Efficacy and safety of imiquimod versus podophyllotoxin in the treatment of anogenital warts. *Sex Transm Dis* 38:216–218
  64. Komlos KF, Kocjan BJ, Kosorok P et al (2012) Tumor-specific and gender-specific pre-vaccination distribution of human papillomavirus types 6 and 11 in anogenital warts and laryngeal papillomas: A study on 574 tissue specimens. *J Med Virol* 84:1233–1241
  65. Kraut AA, Schink T, Schulze-Rath R et al (2010) Incidence of anogenital warts in Germany: a population-based cohort study. *BMC Infect Dis* 10:360
  66. Kreuter A, Siorokos C, Oellig F et al (2016) High-grade dysplasia in anogenital warts of HIV-positive men. *JAMA Dermatol* 152:1225–1230
  67. Kreuter A, Wieland U (2013) Lack of efficacy in treating condyloma acuminata and preventing recurrences with the recombinant quadrivalent human papillomavirus vaccine in a case series of immunocompetent patients. *J Am Acad Dermatol* 68:179–180
  68. Larsen HK, Thomsen LT, Haedersdal M et al (2019) Risk of genital warts in renal transplant recipients—A registry-based, prospective cohort study. *Am J Transplant* 19:156–165
  69. Lisso A, Ortega-Villa AM, Mystakelis H et al (2023) Reappraisal of Idiopathic CD4 Lymphocytopenia at 30 Years. *N Engl J Med* 388:1680–1691
  70. Masih AS, Stoler MH, Farrow GM et al (1992) Penile verrucous carcinoma: a clinicopathologic, human papillomavirus typing and flow cytometric analysis. *Mod Pathol* 5:48–55
  71. Mavrogianni P, Alexandrakis G, Stefanaki C et al (2011) The role of cytology and HPV typing as a screening tool in patients with intraanal warts. *J Clin Gastroenterol* 45:e39–e43
  72. Nygård S, Nygård M, Orumaa M et al (2023) Quadrivalent HPV vaccine effectiveness against anogenital warts: a registry-based study of 2,2 million individuals. *Vaccine* 41:5469–5476
  73. O'mahony C, Gomberg M, Skerlev M et al (2019) Position statement for the diagnosis and management of anogenital warts. *J Eur Acad Dermatol Venereol* 33:1006–1019
  74. O'mahony C, Law C, Gollnick HP et al (2001) New patient-applied therapy for anogenital warts is rated favourably by patients. *Int J STD Aids* 12:565–570
  75. Osmani V, Fett S, Tauscher M et al (2022) HPV vaccination leads to decrease of anogenital warts and precancerous lesions of the cervix uteri in young women with low vaccination rates: a retrospective cohort analysis. *BMC Cancer* 22:1293
  76. Palefsky JM, Lee JY, Jay N et al (2022) Treatment of anal high-grade squamous intraepithelial lesions to prevent anal cancer. *N Engl J Med* 386:2273–2282
  77. Patel H, Wagner M, Singhal P et al (2013) Systematic review of the incidence and prevalence of genital warts. *BMC Infect Dis* 13:39
  78. Petersen CS, Agner T, Ottevanger V et al (1995) A single-blind study of podophyllotoxin cream 0.5% and podophyllotoxin solution 0.5% in male patients with genital warts. *Genitourin Med* 71:391–392
  79. Phillips S, Cassells K, Garland SM et al (2022) Gene methylation of CADM1 and MAL identified as a biomarker of high grade anal intraepithelial neoplasia. *Sci Rep* 12:3565
  80. Pimenoff VN, Felez-Sanchez M, Tous S et al (2015) Disagreement in high-grade/low-grade intraepithelial neoplasia and high-risk/low-risk HPV infection: clinical implications for anal cancer precursor lesions in HIV-positive and HIV-negative MSM. *Clin Microbiol Infect* 21:605 e11–605 e09
  81. Rajendran R, Sugathan CK, Augustine J et al (1989) Ackerman's tumour (Verrucous carcinoma) of the oral cavity: a histopathologic study of 426 cases. *Singapore Dent J* 14:48–53
  82. Reinholdt K, Munk C, Thomsen LT et al (2022) Increased incidence of genital warts among women and men with type 1 diabetes compared with the general population—results from a nationwide registry-based, cohort study. *Acta Diabetol* 59:105–112
  83. Righolt CH, Willows K, Kliwer EV et al (2022) Incidence of anogenital warts after the introduction of the quadrivalent HPV vaccine program in Manitoba, Canada. *PLoS ONE* 17:e267646
  84. Roberts JM, Thurloe JK (2012) Comparison of the performance of anal cytology and cervical cytology as screening tests. *Sex Health* 9:568–573
  85. Rosen T, Nelson A, Ault K (2015) Imiquimod cream 2.5% and 3.75% applied once daily to treat external genital warts in men. *Cutis* 96:277–282
  86. Saleem AM, Paulus JK, Shapter AP et al (2011) Risk of anal cancer in a cohort with human papillomavirus-related gynecologic neoplasm. *Obstet Gynecol* 117:643–649
  87. Sanclemente G, Gill DK (2002) Human papillomavirus molecular biology and pathogenesis. *J Eur Acad Dermatol Venereol* 16:231–240
  88. Scheinfeld N, Lehman DS (2006) An evidence-based review of medical and surgical treatments of genital warts. *Dermatol Online J* 12:5
  89. Schiller JT, Lowy DR (2012) Understanding and learning from the success of prophylactic human papillomavirus vaccines. *Nat Rev Microbiol* 10:681–692

90. Schiller JT, Müller M (2015) Next generation prophylactic human papillomavirus vaccines. *Lancet Oncol* 16:e217–e225
91. Schneider A, Hotz M, Gissmann L (1987) Increased prevalence of human papillomaviruses in the lower genital tract of pregnant women. *Int J Cancer* 40:198–201
92. Schöfer H, Tatti S, Lynde CW et al (2017) Sinecatechins and imiquimod as proactive sequential therapy of external genital and perianal warts in adults. *Int J STD Aids* 28:1433–1443
93. Schöfer H, Van Ophoven A, Henke U et al (2006) Randomized, comparative trial on the sustained efficacy of topical imiquimod 5% cream versus conventional ablative methods in external anogenital warts. *Eur J Dermatol* 16:642–648
94. Siegenbeek van Heukelom ML, Richel O, de Vries HJ et al (2016) Low- and high-risk human papillomavirus genotype infections in intra-anal warts in HIV-positive men who have sex with men. *Br J Dermatol* 175:735–743
95. Sporkert M, Rübber A (2017) Buschke-Lowenstein tumors. *Hautarzt* 68:199–203
96. Stockfleth E, Beti H, Orasan R et al (2008) Topical Polyphenon E in the treatment of external genital and perianal warts: a randomized controlled trial. *Br J Dermatol* 158:1329–1338
97. Stockfleth E, Meyer T (2014) Sinecatechins (Polyphenon E) ointment for treatment of external genital warts and possible future indications. *Expert Opin Biol Ther* 14:1033–1043
98. Stone KM, Becker TM, Hadgu A et al (1990) Treatment of external genital warts: a randomised clinical trial comparing podophyllin, cryotherapy, and electrodesiccation. *Genitourin Med* 66:16–19
99. Sturegard E, Johansson H, Ekstrom J et al (2013) Human papillomavirus typing in reporting of condyloma. *Sex Transm Dis* 40:123–129
100. Taner ZM, Taskiran C, Onan AM et al (2007) Therapeutic value of trichloroacetic acid in the treatment of isolated genital warts on the external female genitalia. *J Reprod Med* 52:521–525
101. Taskin OC, Pehlivanoglu B, Reid MD et al (2021) Löwenstein-Buschke: Clinicopathologic Analysis of 78 Cases of Large and Giant Condyloma Acuminata of the Anus. *Turk Patoloji Derg* 37:18–25
102. Tatti S, Swinehart JM, Thielert C et al (2008) Sinecatechins, a defined green tea extract, in the treatment of external anogenital warts: a randomized controlled trial. *Obstet Gynecol* 111:1371–1379
103. VanDerZeeRP, Richel O, Van Noesel CJM et al (2021) Cancer risk stratification of anal Intraepithelial neoplasia in human Immunodeficiency virus-positive men by validated methylation markers associated with progression to cancer. *Clin Infect Dis* 72:2154–2163
104. Vender R, Bourcier M, Bhatia N et al (2013) Therapeutic options for external genital warts. *J Cutan Med Surg* 17(Suppl 2):S61–67
105. Vilata JJ, Badia X (2003) Effectiveness, satisfaction and compliance with imiquimod in the treatment of external anogenital warts. *Int J STD Aids* 14:11–17
106. Von Krogh G, Hellberg D (1992) Self-treatment using a 0.5% podophyllotoxin cream of external genital condylomata acuminata in women. A placebo-controlled, double-blind study. *Sex Transm Dis* 19:170–174
107. Von Krogh G, Szpak E, Andersson M et al (1994) Self-treatment using 0.25%–0.50% podophyllotoxin-ethanol solutions against penile condylomata acuminata: a placebo-controlled comparative study. *Genitourin Med* 70:105–109
108. Watchorn RE, Thomas S, Miller C et al (2018) Keratoacanthoma management: results of a survey of U.K. dermatologists and surgeons. *Br J Dermatol* 178:e49–e50
109. Wieland U, Hellmich M, Wetendorf J et al (2015) Smoking and anal high-risk human papillomavirus DNA loads in HIV-positive men who have sex with men. *Int J Med Microbiol* 305:689–696
110. Wieland U, Kreuter A (2017) Genital warts in HIV-infected individuals. *Hautarzt* 68:192–198
111. Wieland U, Kreuter A (2011) HPV vaccine against HPV infection and disease in males. *N Engl J Med* 364:2163
112. Wikstrom A, Vassilaki I, Hedblad MA et al (2013) The spectrum of genital human papillomavirus infection among men attending a Swedish sexually-transmitted infections clinic: human papillomavirus typing and clinical presentation of histopathologically benign lesions. *Acta Dermatol Venereol* 93:223–227
113. Zhang D, Gonzalez RS, Feely M et al (2020) Clinicopathologic features of Buschke-Löwenstein tumor: a multi-institutional analysis of 38 cases. *Virchows Arch* 476:543–550
114. Buschke A, Loewenstein L (1925) *Klin Wochenschr* 4(36):1726–1728

**Hinweis des Verlags.** Der Verlag bleibt in Hinblick auf geografische Zuordnungen und Gebietsbezeichnungen in veröffentlichten Karten und Institutsadressen neutral.

Dermatologie 2024 · 75:40–47  
<https://doi.org/10.1007/s00105-023-05268-6>  
 Angenommen: 14. November 2023  
 Online publiziert: 8. Dezember 2023  
 © The Author(s), under exclusive licence to Springer Medizin Verlag GmbH, ein Teil von Springer Nature 2023

# Humane Affenpocken (Mpox)

Sebastian Mrosik · Heinrich Rasokat · Mario Fabri · Luisa Bopp

Medizinische Fakultät und Uniklinik Köln, Klinik für Dermatologie und Venerologie, Universität zu Köln, Köln, Deutschland

## In diesem Beitrag

- Fallvorstellung
- Erreger und Epidemiologie
- Klinik
- Differenzialdiagnosen
- Diagnostik
- Therapie
- Hygiene
- Impfung
- Meldepflicht
- Zurück zu unserem Patienten

### Zusatzmaterial online

Die Online-Version dieses Beitrags (<https://doi.org/10.1007/s00105-023-05268-6>) enthält eine zusätzliche Tabelle. Beitrag und Zusatzmaterial stehen Ihnen im elektronischen Volltextarchiv auf <https://www.springermedizin.de/dermatologie> zur Verfügung. Sie finden das Zusatzmaterial am Beitragsende unter „Supplementary Information“.

Aus Gründen der besseren Lesbarkeit wird auf die gleichzeitige Verwendung der Sprachformen männlich, weiblich und divers (m/w/d) verzichtet. Sämtliche Personenbezeichnungen gelten gleichermaßen für alle Geschlechter.



QR-Code scannen & Beitrag online lesen

### Zusammenfassung

Bisher wurden humane Affenpocken (Mpox) außerhalb von Afrika, wo das Mpox-Virus (MPXV) in einigen Regionen endemisch ist, nur selten beobachtet. Anfang Mai 2022 kam es zu einem weltweiten Mpox-Ausbruch. Entscheidend für dieses Ausbruchsgeschehen war eine Mensch-zu-Mensch-Übertragung bei sexuellen Aktivitäten. Insbesondere erkrankten junge Männer, die Sex mit Männern haben (MSM). Im Juli 2022 wurde diese Mpox-Epidemie von der Weltgesundheitsorganisation zur gesundheitlichen Notlage von internationaler Tragweite deklariert. Mit Stand vom 26.09.2023 sind weltweit 90.618 bestätigte Mpox-Fälle gemeldet worden, auf Deutschland entfallen hierbei rund 3700 Fälle. Der stärkste Anstieg der Inzidenz erfolgte von Mai bis Mitte August 2022, seither sind die Fallzahlen infolge intensiver Präventionsanstrengungen (Aufklärung, Impfung) deutlich zurückgegangen. Aktuell gibt es nur noch sporadische, kleinere Ausbrüche – in Deutschland (Berlin) zuletzt im August 2023. Trotz der weltweit aktuell ruhigen epidemiologischen Lage muss also immer noch mit vereinzelt Fällen auch in Deutschland gerechnet werden. Das klinische Bild der „neuen“, meist sexuell von Mensch zu Mensch übertragenen Klade-IIb-assoziierten Mpox-Variante unterscheidet sich deutlich von dem der „klassischen“ Mpox (Klade I und IIa), die abgesehen von schnell abbrechenden Humaninfektionsketten im Wesentlichen als Zoonose auftreten.

### Schlüsselwörter

Orthopoxviren · Pockenviren · Anogenitales Ulkus · Mensch-zu-Mensch-Übertragung · Sexuelle Übertragung

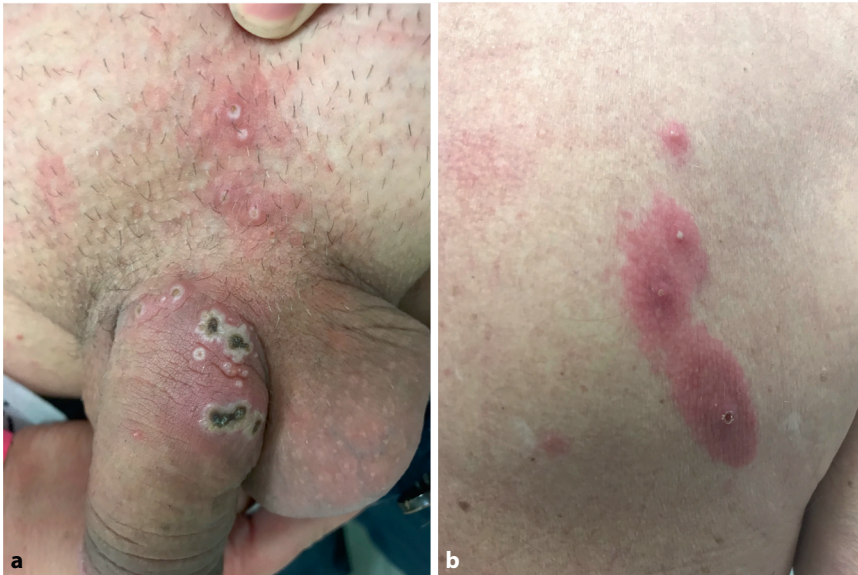### Fallvorstellung

Im Juni 2022 stellt sich ein 25-jähriger Patient mit schmerzhaften Pusteln und Ulzerationen im Genitalbereich in unserer Ambulanz vor. Die Hautveränderungen bestanden seit 5 Tagen. Zuvor habe der Patient über mehrere Tage starke Kopfschmerzen und erhöhte Temperaturen bis 38,8 °C gehabt, die er mit Ibuprofen behandelt habe. Im Genitalbereich habe er eine vom Hausarzt verschriebene antibiotische Creme angewandt. Der Patient sei ansonsten gesund, als Dauermedikation werde täglich Emtricitabin/Tenofovir zur HIV(humanes Immundefizienzvirus)-Präexpositionsprophylaxe (PrEP) eingenommen. Er berichtet auf Nachfra-

ge, vor 2 Wochen ungeschützten aktiven Analverkehr mit einem anderen Mann gehabt zu haben. Eine feste Partnerschaft bestünde nicht.

Klinisch zeigen sich an Mons pubis und Penischaft disseminierte stecknadelkopfgroße, sehr schmerzhaft Pusteln und Ulzerationen mit weißem Halo und erythematöser, leicht indurierter Umgebung, die teilweise mit hämorrhagischen Krusten belegt sind (■ **Abb. 1a**). Bei der körperlichen Untersuchung fällt neben weiteren Rötungen und Pusteln im Bereich des rechten Schulterblattes (■ **Abb. 1b**) eine deutliche inguinale Lymphadenopathie beidseits auf. Im Labor finden sich ein mäßig erhöhtes C-reaktives Protein (CRP) (10 mg/dl,





**Abb. 1** ▲ Fallvorstellung. **a** Disseminierte Pusteln und Ulcerationen mit weißem Halo und Umgebungsrötung sowie Schwellung am Penis und Mons pubis eines 25-jährigen Patienten. **b** Einzelne Pusteln mit Umgebungsrötung am Rumpf. (Mit freundl. Genehmigung, © Uniklinik Köln, Dermatologie, alle Rechte vorbehalten)

Referenzwert  $< 5$  mg/dl) und eine diskrete Leukozytose (12.000/ $\mu$ l).

Der Zeitpunkt der Vorstellung im Juni 2022, der typische klinische Befund nach sexuellem Risikokontakt bei einem Mann, der Sex mit Männern hat (MSM), lässt in erster Linie an eine Mox(Affenpocken)-Infektion denken.

### Erreger und Epidemiologie

MPXV (Mox-Virus) ist ein behülltes DNA(Desoxyribonukleinsäure)-Virus aus der Gattung *Orthopoxvirus*, der auch die klassischen humanen Pockenviren (*Variola vera*, engl. „smallpox“), Kuhpockenviren und das Vaccinia-Virus angehören. Bei den in Afrika endemischen Mox-Viren wurden bis zum aktuellen Ausbruch molekular-genetisch 2 Kladen unterschieden, deren Genome sich um weniger als 1% unterscheiden. Während Humaninfektionen mit der v. a. in Zentralafrika (Demokratische Republik Kongo) angetroffenen Klade I Mortalitätsraten von rund 10% zeigen, liegt die Mortalitätsrate der v. a. in westafrikanischen Ländern vorkommenden Klade IIa mit ca. 3,5% darunter [1]. In diesem Zusammenhang fällt auf, dass die genomischen Unterschiede beider Kladen in Regionen auftreten, die für wichtige Virulenzgene – unter anderem ein wichtiges

Komplementaktivierungsgen – kodieren [1].

Mox sind eine zoonotische Erkrankung. Als wahrscheinliches Reservoir gelten in Waldregionen Zentral- und Westafrikas beheimatete Nagetiere. Affen und Menschen können sich als Fehlwirte infizieren und erkranken. Die erste Humaninfektion wurde 1970 bei einem 9 Monate alten Jungen aus dem damaligen Zaire (heute Demokratische Republik Kongo) beobachtet [2], seitdem wurden humane Fälle von Mox der beiden Kladen in 10 west- und zentralafrikanischen Ländern gemeldet [1, 3, 4]. Der höchste Anstieg der Infektionen entfiel hierbei auf die hochendemische Demokratische Republik Kongo, in der es zwischen 2000 und 2019 zu mehreren Mox-Ausbrüchen mit insgesamt mehr als 20.000 Verdachtsfällen kam (Anmerkung: die meisten dieser Verdachtsfälle wurden aufgrund des Mangels an lokaler diagnostischer Infrastruktur nicht laborchemisch bestätigt) [1, 3]. Seit 1980 wird ein steigendes medianes Alter der Infizierten (von Kindern auf junge Erwachsene) beobachtet. Als ein begünstigender Faktor für dieses Ausbruchsgeschehen wird der Rückgang der individuellen Impfquote der bis 1980 verabreichten Impfung gegen *Variola vera* gesehen [1, 3]. Zu importierten bzw. reiseassoziierten Fällen außerhalb des afrika-

nischen Kontinents kam es erstmals 2003 in den USA (Import von Nagetieren aus Ghana, Übertragung auf den Menschen durch infizierte Präriehunde) [5]. Seither wurden bis zum Frühjahr 2022 nur einzelne importierte Fälle außerhalb des afrikanischen Kontinents nachgewiesen, u. a. in Großbritannien, Singapur und Israel [1, 6–9].

Seit Anfang Mai 2022 wurden Mox-Fälle außerhalb von Afrika ohne Reiseanamnese gehäuft beobachtet. Im Vordergrund dieses Ausbruchsgeschehens stand eine Mensch-zu-Mensch-Übertragung durch Körperkontakt, v. a. bei sexuellen Aktivitäten und in erster Linie bei jungen MSM. In einer Analyse von Thornhill et al. von mehr als 500 männlichen Mox-Patienten waren 98% der Patienten MSM, von denen 41% mit HIV infiziert waren. Von den übrigen 59% hatten mehr als die Hälfte die PrEP als Dauermedikation. Das mediane Alter betrug 38 Jahre, und in fast 100% der Fälle war die Übertragung durch sexuelle Aktivität erfolgt [10].

### » Die Übertragung erfolgt fast immer durch sexuelle Aktivität

Viele frühe Fälle traten bei MSM auf, die an einem internationalen Pride Event auf Gran Canaria teilgenommen hatten. Von hier aus kam es zu reiseassoziierten Transmissionsketten in mehreren europäischen Ländern, unter anderem in Deutschland [9, 11, 12]. Ab Ende Mai kam es in Deutschland überwiegend zu autochthonen Übertragungen mit Berlin als Schwerpunkt [11]. Am 23.07.2022 erklärte die WHO (Weltgesundheitsorganisation) den Mox-Ausbruch zu einer gesundheitlichen Notlage von internationaler Tragweite [13].

Mit Stand vom 26.09.2023 sind weltweit 90.618 bestätigte Mox-Fälle gemeldet worden [14], auf Deutschland entfallen hierbei rund 3700 Fälle [14, 15]. Der stärkste Anstieg der Fälle erfolgte von Mai bis Mitte August 2022, seither sind die Fallzahlen infolge intensiver Präventionsanstrengungen, u. a. unter Einsatz der Pockenvakzine Imvanex/Jynneos (Bavarian Nordic A/S, DK-2900 Hellerup, Dänemark), deutlich zurückgegangen. Nachdem zwischen Januar und Juli 2023 keine Fälle vom Robert Koch-Institut (RKI) registriert wurden, wurden im August 2023 in Berlin erneut einzel-

Tab. 1 Vergleich Klade-I/IIa-Mpox und Klade-IIb-Mpox. (Adaptiert aus [21])		
	Klade-I- und -IIa-Mpox	Klade-IIb-Mpox
Auftreten	Zentral- und Westafrika	Länder, in denen MPXV nicht endemisch ist (Europa, Nord- und Südamerika, Naher Osten, Australien)
Betroffene Population	Kinder und junge Erwachsene	Überwiegend jüngere Männer, die Sex mit Männern haben (31 bis 40 Jahre)
Epidemiologie	Epidemien und vereinzelte Ausbrüche	Zwischen Mai und ca. Oktober 2022 pandemisch, seither sporadisches Auftreten sowie kleinere Ausbrüche und lokale Epidemien
Übertragung	Unmittelbarer Kontakt mit infizierten Kleintieren; Mensch-zu-Mensch-Übertragung via Tröpfcheninfektion möglich	Mensch-zu-Mensch Übertragung (hauptsächlich im Rahmen von sexuellen Kontakten)
Klinische Phase	Inkubationszeit (13 Tage) – prodromale Phase (1 bis 4 Tage) – eruptive Phase mit Hautläsionen	Inkubationszeit ca. 7 bis 9 Tage oder kürzer, variable Präsentation mit oder ohne unspezifische (Prodromal-)Symptome
Klinisches Bild	Generalisiertes Exanthem aus hunderten bis tausenden Hautläsionen in Gesicht und an Extremitäten mit zentrifugaler Ausbreitung, Läsionen laufen synchron alle Stadien durch, oft mit zervikaler und/oder axillärer Lymphadenopathie	Einzelne, eher wenige Hautläsionen, meist anogenital und oral, asynchroner Verlauf der Stadien, mit möglicher inguinaler und/oder zervikaler Lymphadenopathie, Pharyngitis, Proktitis, Tonsillitis
Virusvariante	Klade I und IIa, frühere Bezeichnung: zentralafrikanische und westafrikanische Variante	Klade IIb (aus IIa, früher westafrikanische Variante, entstanden)
Mortalität	1–15 %	0,025 %
MPXV Mpox(Affenpocken)-Virus		

ne Mpox-Fälle gemeldet. Weltweit wurden 157 Todesfälle gemeldet, in Deutschland bislang keine [16].

Die neue pandemische Klade stammt genetisch von der (westafrikanischen) Klade IIa (lineage B.1) ab und wird als Klade IIb bezeichnet [17, 18]. Eine auf phylogenetischen Analysen basierende Arbeit zur genetischen Charakterisierung von Klade IIb-Mpox deutet auf eine Rolle des Enzyms APOBEC3 („apolipoprotein B mRNA-editing catalytic polypeptide-like 3“) in der beschleunigten viralen Evolution hin. Demzufolge könnten die von APOBEC3 erzeugten Mutationen Pathogenität des Virus und Symptome der Infektion weiter reduziert haben, was zur subklinischen Übertragung und zum globalen Ausbruch von Klade IIb-Mpox beigetragen haben könnte [18, 19]. Nicht nur genomisch, sondern auch klinisch besteht eine Reihe bemerkenswerter Unterschiede zwischen Klade IIb-Mpox und den bis dato bekannten Klade-I- und -IIa-Mpox (s. unten).

### Klinik

Die Inkubationszeit der neuen, überwiegend über Kontaktinfektion übertragenen Klade IIb-Mpox beträgt im Median 7 bis 9 Tage (3 bis 20) [10, 20, 21]. Vor oder parallel zu den Manifestationen erster Hautveränderungen können unspezifische

Symptome wie Fieber, Kopfschmerzen, Juckreiz, Myalgien, Müdigkeit und seltener ein Geruchs- und Geschmacksverlust auftreten [10, 20, 22]. In einigen Fällen werden initial oropharyngeale Symptome wie Pharyngitis oder Schluckschmerzen beschrieben [10]. Typisch ist eine schmerzhaft, lokalisierte zervikale oder inguinale Lymphadenopathie, meist begleitend zu den charakteristischen Hautläsionen auftretend. Die Prodromalphase kann allerdings auch komplett fehlen [21]. Die typischen Hautläsionen durchlaufen – im Gegensatz zu den klassischen Mpox-Hautläsionen – asynchron mehrere Stadien von Makulae über Pusteln und Papeln bis hin zu Vesikeln. Sie sind typischerweise schmerzhaft, können aber auch schmerzlos sein [21–23]. Sie sind gut von der Umgebung abgegrenzt mit weißem Randsaum, erythematösem Halo und zentraler Nabelung. Im Verlauf bilden sich Krusten [24, 25].

Die Hautläsionen treten vorwiegend im Bereich der Infektionspforte auf. Das Verteilungsmuster weicht von der zentrifugalen Ausbreitung klassischer Mpox ab. Eine Ausbreitung über das komplette Integument kann vorhanden sein, meistens zeigen sich jedoch nur einzelne Hautläsionen, sehr häufig sind es weniger als 5. Prädilektionsstellen sind v. a. anogenitale Haut und Schleimhaut, aber auch periorale

Haut und orale Schleimhaut, Gesicht, Hände, Füße und Rumpf können betroffen sein [10, 20, 22].

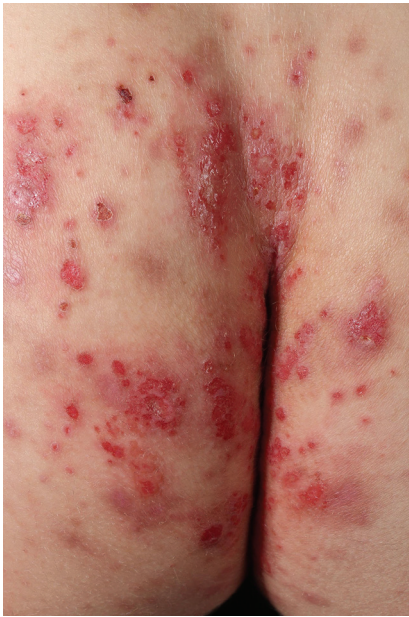### » Die Hautläsionen treten vorwiegend im Bereich der Infektionspforte auf

Mpox sind nach 14 bis 21 Tagen selbstlimbierend. Komplikationen beinhalten starke anorektale Schmerzen bzw. Proktitis, bakterielle Superinfektionen bis hin zu tiefen Gewebeabszessen, Pharyngitis mit konsekutiven Problemen der Nahrungsaufnahme, Penisödeme mit möglicher Paraphimose und Augenläsionen, die bis zum Visusverlust durch korneale Ulzerationen führen können [10, 26].

Auch wenn die Einzeleffloreszenz der Klade IIb-Mpox sich von denen der klassischen Mpox wenig unterscheidet, gibt es doch wichtige Unterschiede im klinischen Erscheinungsbild. Ein Vergleich findet sich in **Tab. 1**.

### Differenzialdiagnosen

Die wichtigste Differenzialdiagnose bei schmerzhaften Ulzerationen im Anogenitalbereich oder an der Mundschleimhaut ist eine Infektion mit dem Herpes-simplex-Virus (HSV) Typ 1 oder 2. Die Bläschen treten hierbei typischerweise polyzyklisch

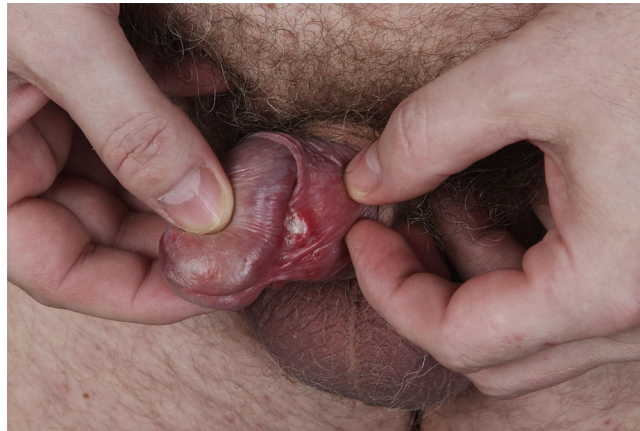

**Abb. 2** ▲ Herpes-genitalis-Erstmanifestation. Polyzyklische Bläschen auf erythematösem Grund gluteal und Rima ani bei HSV(Herpes-simplex-Virus)-2-Erstmanifestation. (Mit freundl. Genehmigung, © Uniklinik Köln, Dermatologie, alle Rechte vorbehalten)

auf (▣ Abb. 2), es können sich aber – insbesondere bei Menschen mit HIV-Infektion – auch hypertrophe Ulzerationen bis hin zu Pseudotumoren zeigen.

Weiterhin ist beim Vorliegen von pockenähnlichen Effloreszenzen an eine Infektion mit dem Varizella-Zoster-Virus (VZV) zu denken, das bei Primärinfektion zu den Varizellen mit dem typischen polymorphen vesikulären Exanthem an Haut und Mundschleimhaut führt [27, 28]. Im Gegensatz zu Mpox ist hier die anfängliche Erscheinung der Effloreszenzen an Stamm und Gesicht mit späterer Verteilung auf das gesamte Integument unter Aussparung der Hände und Füße typisch. Der bei Reaktivierung von VZV auftretende Herpes zoster zeigt eine dermatomspezifische, unilaterale Ausbreitung.

Bei jeder anogenitalen Ulzeration, insbesondere bei sexuellem Risikokontakt, sollte eine Lues ausgeschlossen werden. Die Lues im Primärstadium (Ulcus durum) ist typischerweise nicht schmerzhaft, zeigt einen harten Randwall und einen sauberen Wundgrund (▣ Abb. 3) mit lokalisierter einseitiger Lymphadenopathie. Auch in späteren Stadien kann die Lues neben polymorphen Exanthemen auch Schleim-



**Abb. 3** ◀ Ulcus durum. An der Penisvorhaut bestehendes Ulkus mit sauberem Wundgrund, seit ca. 1 Woche bestehend und schmerzlos, bei positiver Syphilisserologie. (Mit freundl. Genehmigung, © Uniklinik Köln, Dermatologie, alle Rechte vorbehalten)

hautulzerationen (▣ Abb. 4) oder Condylomata lata verursachen.

Weiterhin sollte auch an das hierzulande allerdings extrem seltene Ulcus molle (Erreger: *Haemophilus ducreyi*) gedacht werden, das ebenfalls schmerzhaft ist. Das Ulcus molle weist einen unterminierten Rand auf, der bei Mpox untypisch ist [29].

Das durch die *Chlamydia-trachomatis*-Serovare L1–3 verursachte Lymphogranuloma venereum kann im Primärstadium ebenfalls zu einem Bläschen oder einer kleinen ulzerierten Papel führen, die in vielen Fällen aufgrund ihrer stummen Klinik unbemerkt bleibt [30].

Eine Pyodermie wie eine Follikulitis oder Impetigo contagiosa sollte wegen der pustulösen Effloreszenzen differenzialdiagnostisch ebenfalls berücksichtigt werden. Unter Umständen können Mpox-Läsionen durch eine Superinfektion mit Staphylokokken zu einer Pyodermie führen. Für eine Übersicht hierzu siehe auch [31].

Weiterhin sollten andere Infektionen mit Pockenviren (Variola vera, Vaccinia-Viren, Katzenpocken, Kuhpocken) oder Parapockenviren (Melkerknoten, Ecthyma contagiosum [Orf] und Molluscum contagiosum, ▣ Abb. 5) differenzialdiagnostisch berücksichtigt werden [32–39]. Einen Überblick über mögliche Differenzialdiagnosen von Mpox und die weiterführende Diagnostik bietet Online-▣ Tab. 1.

## Diagnostik

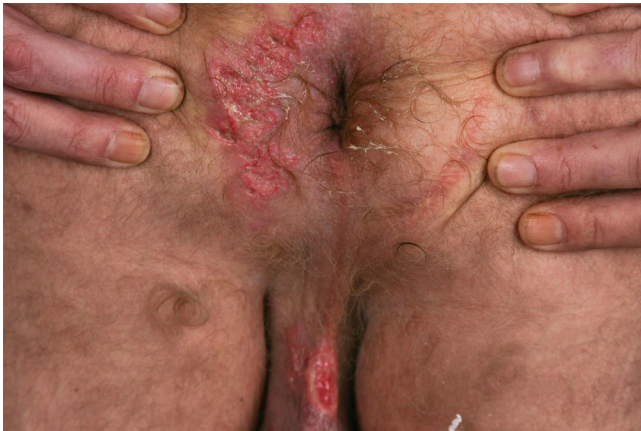Die schnellste und sensitivste Diagnostik ist der direkte Nukleinsäurenachweis des MPXV mittels Real-time-PCR (Polymerase-

kettenreaktion). Vorzugsweise sollte Material aus Hautläsionen entnommen werden, da dort im Gegensatz zu Rachenabstrichen eine höhere Viruslast nachgewiesen wurde [20]. Es wird nach Möglichkeit empfohlen, von mehreren Hautläsionen Proben zu entnehmen [40]. Hierzu sollte ein trockener Tupfer ausgiebig über die Haut- oder Schleimhautläsion gerieben werden, alternativ können auch Vesikelflüssigkeiten oder Krusten untersucht werden. Zur Probengewinnung sollten eventuell vorhandene Blasen nicht punktiert werden, da dies die Sensitivität nicht relevant steigert, allerdings das Risiko der Verteilung infektiösen Materials erhöht [41]. Der Nachweis kann auch aus Samenflüssigkeit gelingen [10]. Der Transport des Materials erfolgt entweder trocken, mit dem „Virus-Transport-Medium“ oder „Universal-Transport-Medium“.

## » Die schnellste und sensitivste Diagnostik ist der direkte Nukleinsäurenachweis des MPXV mittels Real-time-PCR

Neben dem direkten Nachweis von MPXV-DNA können Pockenviren bei Menschen ebenfalls mit serologischen Methoden nachgewiesen werden. Die Serologie wird allerdings erst ungefähr 1 Woche nach Auftreten der Läsionen positiv und spielt in der Praxis keine Rolle [40].

Pockenviren mit Orthopockenvirus-Morphologie können auch mittels Elektronenmikroskopie aus Läsionsabstrichen nachgewiesen werden, eine Differenzialdiagnostik der Pockenviruspezies kann jedoch nicht erfolgen. Eine Anzucht der



**Abb. 4 ▲** Chronische perianale Ulzeration bei Syphilis. Bei einem Patienten mit HIV (humanes Immundefizienzvirus)-Infektion seit Monaten bestehende, allmählich wachsende von 6 bis 11 Uhr in Steinschnittlage bestehende perianale, nicht schmerzhaft unsharp begrenzte Ulzeration mit Fibrinbelägen. Ähnliche Läsion tiefskrotal. Nach Ausschluss eines Malignoms bei positiver Syphilisserologie und positiver *Treponema-pallidum*-PCR (Polymerasekettenreaktion) Diagnose einer Syphilis im Stadium II und Therapie mit Penicillin intravenös über 14 Tage, hierunter Abheilung des Ulkus. (Mit freundl. Genehmigung, © Uniklinik Köln, Dermatologie, alle Rechte vorbehalten)

Viren in der Zellkultur ist zeitintensiv und hat für die Primärdiagnostik keine Bedeutung [42].

In der Studie von Thornhill et al. wurden bei 29 % der Mpox-Patienten konkomitante sexuell übertragbare Infektionen (STI) diagnostiziert [10], weshalb der Ausschluss anderer STI bei MPXV-Infizierten wichtig ist, insbesondere aufgrund der teilweise ähnlichen Klinik (s. oben). In jedem Fall sollte Infizierten mit unklarem HIV-Status ein HIV-Test angeboten werden.

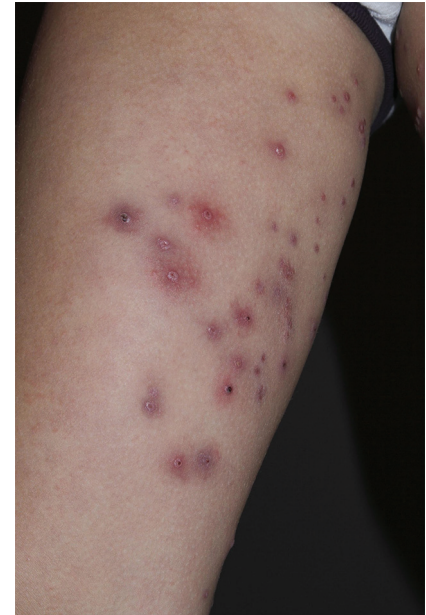### Therapie

Die meist ambulante Therapie erfolgt überwiegend symptomatisch mit nichtsteroidalen Antiphlogistika. Lokal sollte eine antiseptische, austrocknende Therapie der schmerzhaften Läsionen erfolgen, beispielsweise mit Sitzbädern und zinkhaltigen Pasten. Juckreiz der Läsionen kann mit Antihistaminika und Polidocanol-haltigen Zinklotionen behandelt werden. Um das Ansteckungsrisiko zu minimieren, sollten die Läsionen abgedeckt werden. Zur Prävention einer bakteriellen Superinfektion, z. B. durch Staphylokokken, sollte eine topische antiseptische Therapie erfolgen. Beim Vorliegen einer bakteriellen Superinfektion sollte eine systemische Antibiotikagabe erfolgen. In einer Studie mit 43 Patienten mit Mpox aus Berlin wurde gezeigt, dass das Vorliegen von Abszessen

oder einer bakteriellen Superinfektion mit einer verstärkten Narbenbildung und einer Reduktion der Lebensqualität assoziiert war (persönliche Korrespondenz).

### » Die meist ambulante Therapie erfolgt überwiegend symptomatisch mit nichtsteroidalen Antiphlogistika

Es existieren 3 Virostatika mit Wirksamkeit gegen MPXV und andere Orthopoxviren: Tecovirimat, Cidofovir und Brincidofovir [43]. Tecovirimat ist seit 2018 in den USA für die Behandlung von Variola zugelassen. Es hemmt das Orthopoxvirus-Membranprotein p37 und damit die virale Zell-Zell-Transmission. Im Rahmen des Mpox-Ausbruchs 2022 wurde Tecovirimat in unkontrollierten Kohortenstudien eingesetzt [44, 45]. Es wird vermutet, dass Tecovirimat die Krankheitssymptome und die Übertragung von Mpox reduzieren könnte [26], jedoch fehlen randomisierte, kontrollierte Studien. Cidofovir und sein (orales) Analogon Brincidofovir hemmen die virale DNA-Polymerase. Brincidofovir ist seit 2021 in den USA gegen Variola zugelassen. Während eine Effektivität gegen Orthopoxviren in Tiermodellen gezeigt wurde und Cidofovir auch gegen Mpox in Einzelfällen eingesetzt worden ist [10], fehlen klinische Studien [43, 46]. Zusammengefasst scheinen die genannten Medikamente vielver-



**Abb. 5 ▲** Mollusca contagiosa (Dellwarzen). Multiple disseminierte zentral genabelte rötliche und livide Papeln mit leichter Umgebungsrötung und teilweise zentraler Kruste an den Oberschenkelinnenseiten einer Patientin. (Mit freundl. Genehmigung, © Uniklinik Köln, Dermatologie, alle Rechte vorbehalten)

sprechend, aber bisher kaum verfügbar, weswegen einer medikamentösen Therapie momentan eine untergeordnete Rolle zukommt.

### Hygiene

Generell wird empfohlen Hautkontakt, speziell oral, anal und vaginal, mit infizierten Personen zu meiden. Falls möglich, sollten Hautläsionen mit Kleidung oder Schutzverbänden abgedeckt werden. Auch weil eine Übertragung von Mpox der Klade IIb außerhalb von sexuellen Kontakten sehr selten beobachtet wurde, wird eine strikte häusliche Isolation von MPXV-Infizierten nicht mehr generell empfohlen. Sie ist aber zu erwägen, wenn beispielsweise schwere Hautläsionen an nicht bedeckbaren Stellen (z. B. Mundhöhle, Gesicht, Hände) eine nichtsexuelle Übertragung auf Haushaltskontakte wahrscheinlicher werden lassen oder wenn Kontakte zu Kindern oder Immungeschwächten bestehen. Zudem kann bei schweren Allgemeinsymptomen und respiratorischen Symptomen eine Isolation sinnvoll sein [47, 48]. Die Isolation

endet, wenn die Krusten auf den Hautläsionen abgeheilt sind, frühestens jedoch nach 21 Tagen. Nach einer Erkrankung sollten für bis zu 8 Wochen nach Ende der Isolation beim Geschlechtsverkehr Kondome benutzt werden, um Ansteckungen mit möglichen Restviren in der Samenflüssigkeit zu meiden.

### » Hautkontakt mit infizierten Personen sollte vermieden werden

Im Krankenhaus und anderen Einrichtungen des Gesundheitswesens ist bei Verdacht oder Diagnosesicherung von Mpox auf eine Isolation in einem Einzelzimmer zu achten. Das MPXV kann über lange Zeit auf Oberflächen überleben und per Schmierinfektion zu einer Ansteckung führen, somit wird eine umfassende Desinfektion kontaminierter Flächen und Gegenstände empfohlen. Bei der Desinfektion kontaminierter Oberflächen ist eine mindestens begrenzt viruzide Wirkung notwendig. Medizinisches Personal sollte bei Behandlung eines infizierten Patienten eine Schutzausrüstung (Handschuhe, mindestens medizinischer Mund-Nasen-Schutz, Schutzkittel, Schutzhaube und Schutzbrille) tragen, bei direkter Behandlung zusätzlich mindestens eine FFP2-Maske gemäß den Empfehlungen des RKI [49]. Es ist auf konsequente Händehygiene mit einem mindestens begrenzt viruziden Händedesinfektionsmittel zu achten. Generell wird das Risiko einer Übertragung des Virus im Rahmen der Gesundheitsversorgung als niedrig bzw. sehr niedrig eingestuft [50].

### Impfung

Die Ständige Impfkommission (STIKO) hat am 21.06.2022 eine Impfung mit dem Pockenimpfstoff Imvanex/Jynneos als Indikationsimpfung von Personen mit einem erhöhten Infektionsrisiko (MSM  $\geq$  18 Jahre mit häufigem Partnerwechsel, Personal in Speziallaboratorien und als Postexposition prophylaxe (PEP) für Personen nach Mpox-Exposition) empfohlen. Die Impfung als PEP wird demnach empfohlen nach:

- engem Kontakt mit Mpox-Erkrankten über nicht intakte Haut/Schleimhäute,
- längerem ungeschütztem face-to-face Kontakt < 1 m (z. B. Haushaltskontakte),

- engem Kontakt ohne Schutzausrüstung (auch Körperflüssigkeit/kontaminiertes Material) im Rahmen medizinischer Versorgung,
- akzidentiell ungeschütztem Kontakt zu Laborproben bei Personal in Laboratorien.

Die Impfung sollte möglichst frühzeitig in einem Zeitraum von bis zu 14 Tagen nach Exposition erfolgen. Der beste Schutz vor einer Infektion gelingt hierbei wahrscheinlich bei einer Impfung von bis zu 4 Tagen nach Exposition. Eine spätere Impfung kann die Infektion zwar nicht verhindern, jedoch die Schwere der Symptomatik reduzieren [42, 51].

Imvanex/Jynneos ist ein Lebendimpfstoff, der auf einem abgeschwächten Vaccinia-Virus (modifiziertes Vaccinia-Virus Ankara [MVA]) beruht [51]. Der Impfstoff ist seit Juli 2022 in Deutschland für den Schutz vor Mpox zugelassen. Die Grundimmunisierung erfolgt mit 2 Impfstoffdosen à 0,5 ml im Abstand von mindestens 28 Tagen, die subkutan verabreicht werden. Personen, die in der Vergangenheit gegen Pocken geimpft wurden, sollten einmalig nachgeimpft werden (bei Personen mit Immundefizienz 2-malig im Abstand von mindestens 28 Tagen). Die Impfeffektivität liegt für die 2-malige Impfung bei 89% (95%-KI [Konfidenzintervall] 78–100) [52–54].

Trotz der aktuell eher sporadischen Fälle geht man davon aus, dass Mpox weiterhin eine Rolle als sexuell übertragbare Infektion, insbesondere für MSM, spielen werden. Aus diesem Grund sollten die Bemühungen, die Risikopopulationen (vollständig) mit der Impfung zu erreichen, intensiviert werden.

### Meldepflicht

Die Meldung geht gemäß § 6 Abs. 1 Nr. 1 IfSG (Infektionsschutzgesetz) an das zuständige Gesundheitsamt bei Krankheitsverdacht, Erkrankung und Tod. Zudem wird dem Gesundheitsamt gemäß § 7 Abs. 1 IfSG der direkte oder indirekte Nachweis von Orthopockenviren bei akuter Infektion namentlich gemeldet. Von einem Verdacht wird gesprochen, wenn neben spezifischen klinischen Symptomen auch ein

epidemiologischer Zusammenhang (z. B. Kontakt zu bestätigtem Fall) besteht [42].

### Zurück zu unserem Patienten

Bei der weiterführenden mikrobiologischen und serologischen Diagnostik ergaben sich folgende Untersuchungsbefunde:

- mikrobiologischer Abstrich: Standortflora,
- HSV-PCR: negativ,
- VZV-PCR negativ, Varzellenserologie: Ig(Immunglobulin)M negativ, IgG positiv,
- Mpox-PCR: positiv,
- TPPA (*Treponema pallidum*-Partikel-Agglutination): positiv, FTA-Abs (Fluoreszenz-Treponema-Antikörper-Absorption): positiv, VDRL („venereal disease research laboratory“) negativ,
- *Treponema pallidum*-PCR: negativ,
- PCR auf Urethritisreger (*Chlamydia trachomatis*, *Neisseria gonorrhoeae*, *Mycoplasma genitalium*) aus dem Urethralabstrich: *Chlamydia trachomatis* positiv,
- HIV-Test: negativ.

In Zusammenschau der Befunde konnten bei dem Patienten eine Mpox-Infektion und (nebenbefundlich) eine urethrale Chlamydieninfektion diagnostiziert werden. Die Syphilisserologie zeigte sich nach Anamnese des Patienten und Vergleich mit Vorwerten als vereinbar mit einer ausreichend behandelten Syphilis. Es erfolgten eine lokale antiseptische Behandlung sowie eine symptomatische Behandlung mit Ibuprofen im häuslichen Bereich. Die urethrale Chlamydieninfektion wurde mit Doxycyclin 100 mg 1-0-1 über 7 Tage behandelt. Der Patient begab sich für insgesamt 28 Tage in häusliche Isolation, bis alle Krusten abgeheilt waren. Eine Benachrichtigung des Sexualpartners war nicht erfolgreich. Weitere Kontaktpersonen waren nicht zu eruieren. Gemäß IfSG § 6 erfolgte eine Meldung an das Gesundheitsamt. Der Patient wurde angehalten, bis 8 Wochen nach dem Ende seiner Isolation Kondome zu nutzen.

### Fazit für die Praxis

- Mpox (Affenpocken) sind seit 2022 mit in die differenzialdiagnostischen Überle-

ungen bei Patienten mit anogenitalen pustulösen bzw. ulzerierenden Läsionen mit einzubeziehen, besonders bei MSM (Männer, die Sex mit Männern haben) mit sexuellen Risikokontakten.

- Klade-IIb-Mpox unterscheiden sich genomisch und klinisch von den bisher bekannten klassischen Mpox.
- Der schnellste und sensitivste Nachweis von Mpox gelingt durch den Nukleinsäurenachweis aus einem Läsionsabstrich.
- Bisher sind virostatistische Medikamente gegen Mpox nicht ausreichend getestet und kaum verfügbar, weshalb der Prävention von Mpox durch Aufklärung, sinnvolle Hygienemaßnahmen und Impfung eine übergeordnete Rolle zukommt.
- Die Möglichkeit zur Mpox-Impfung sollte aktiv durch Ärztinnen und Ärzte an Patienten mit Impfindikation kommuniziert werden.

### Korrespondenzadresse

#### Dr. Luisa Bopp

Medizinische Fakultät und Uniklinik Köln, Klinik für Dermatologie und Venerologie, Universität zu Köln  
Kerpener Str. 62, 50937 Köln, Deutschland  
luisa.bopp@uk-koeln.de

### Einhaltung ethischer Richtlinien

**Interessenkonflikt.** S. Mrosik, H. Rasokat, M. Fabri und L. Bopp geben an, dass kein Interessenkonflikt besteht.

Für diesen Beitrag wurden von den Autor/-innen keine Studien an Menschen oder Tieren durchgeführt. Für die aufgeführten Studien gelten die jeweils dort angegebenen ethischen Richtlinien. Für Bildmaterial oder anderweitige Angaben innerhalb des Manuskripts, über die Patient/-innen zu identifizieren sind, liegt von ihnen und/oder ihren gesetzlichen Vertretern/Vertreterinnen eine schriftliche Einwilligung vor.

### Literatur

1. Bunge EM et al (2022) The changing epidemiology of human monkeypox—a potential threat? A systematic review. *PLoS Negl Trop Dis*. <https://doi.org/10.1371/journal.pntd.0010141>
2. Breman JG, Kalisa-Ruti, Steniowski MV, Zanotto E, Gromyko AI, Arita I (1980) Human monkeypox, 1970–79. *Bull World Health Organ* 58(2):165–182
3. Rimoin AW et al Major increase in human monkeypox incidence 30 years after smallpox vaccination campaigns cease in the Democratic Republic of Congo. <https://doi.org/10.1073/pnas.1005769107/-/DCSupplemental>
4. Beer EM, Rao VB (2019) A systematic review of the epidemiology of human monkeypox outbreaks and implications for outbreak strategy. *PLoS Negl Trop Dis*. <https://doi.org/10.1371/journal.pntd.0007791>

### Human monkeypox (Mpox)

Until recently, human monkeypox (Mpox) were rarely observed outside of Africa, where the Mpox virus (MPXV) is endemic in some regions. In early May 2022, a global Mpox outbreak occurred. Crucial to this outbreak was human-to-human transmission during sexual activity. In particular, young men who have sex with men (MSM) became ill. In July 2022, this Mpox epidemic was declared a public health emergency of international concern by the World Health Organization. As of 26 September 2023, 90,618 confirmed cases of Mpox have been reported worldwide, with Germany accounting for around 3700 cases. The strongest increase in incidence occurred from May to mid-August 2022; since then, the number of cases has declined significantly as a result of intensive prevention efforts (education, vaccination). Currently, there are only sporadic, smaller outbreaks—in Germany (Berlin) most recently in August 2023. Despite the current calm epidemiological situation worldwide, isolated cases must therefore still be expected in Germany. The clinical picture of the “new” clade IIb-associated Mpox variant, which is mostly transmitted sexually from person to person, differs markedly from that of the “classical” Mpox (clades I and IIa), which, apart from rapidly breaking human infection chains, essentially occur as a zoonosis.

#### Keywords

Orthopoxvirus · Poxvirus · Anogenital ulcer · Person-to-person transmission · Sexually transmitted diseases

5. Reynolds MG et al (2006) Clinical manifestations of human monkeypox influenced by route of infection. <https://academic.oup.com/jid/article/194/6/773/864712>
6. Vaughan A et al (2018) Two cases of monkeypox imported to the United Kingdom, September 2018. *Euro Surveill*. <https://doi.org/10.2807/1560-7917.ES.2018.23.38.1800509>
7. Vaughan A et al (2020) Human-to-human transmission of monkeypox virus, United Kingdom, October 2018. *Emerg Infect Dis* 26(4):782–785. <https://doi.org/10.3201/eid2604.191164>
8. Erez N et al (2019) Diagnosis of imported monkeypox, Israel, 2018. *Emerg Infect Dis* 25(5):980–983. <https://doi.org/10.3201/eid2505.190076>
9. Perez Duque M et al (2022) Ongoing monkeypox virus outbreak, Portugal, 29 April to 23 May 2022. *Euro Surveill*. <https://doi.org/10.2807/1560-7917.ES.2022.27.22.2200424>
10. Thornhill JP et al (2022) Monkeypox virus infection in humans across 16 countries—April–June 2022. *N Engl J Med* 387(8):679–691. <https://doi.org/10.1056/nejmoa2207323>
11. Selb R et al (2022) A shift from travel-associated cases to autochthonous transmission with Berlin as epicentre of the monkeypox outbreak in Germany, May to June 2022. *Euro Surveill*. <https://doi.org/10.2807/1560-7917.ES.2022.27.22.2200499>
12. Iñigo Martínez J et al (2022) Monkeypox outbreak predominantly affecting men who have sex with men, Madrid, Spain, 26 April to 16 June 2022. *Euro Surveill*. <https://doi.org/10.2807/1560-7917.ES.2022.27.22.2200471>
13. WHO Second meeting of the international health regulations (IHR). [https://www.who.int/news/item/23-07-2022-second-meeting-of-the-international-health-regulations-\(2005\)-\(ihr\)-emergency-committee-regarding-the-multi-country-outbreak-of-monkeypox](https://www.who.int/news/item/23-07-2022-second-meeting-of-the-international-health-regulations-(2005)-(ihr)-emergency-committee-regarding-the-multi-country-outbreak-of-monkeypox). Zugegriffen: 15. Sept. 2023
14. Global.health Map <https://map.monkeypox.global.health/char>. Zugegriffen: 11. Okt. 2023
15. RKI [https://www.rki.de/DE/Content/InfAZ/A/Affenpocken/Handlungsfelder.pdf?\\_\\_blob=publicationFile](https://www.rki.de/DE/Content/InfAZ/A/Affenpocken/Handlungsfelder.pdf?__blob=publicationFile). Zugegriffen: 15. Sept. 2023
16. WHO 2022–23 Mpox (monkeypox) outbreak: global trends. [https://worldhealthorg.shinyapps.io/mpx\\_global/](https://worldhealthorg.shinyapps.io/mpx_global/). Zugegriffen: 11. Okt. 2023
17. Happi C et al (2022) Urgent need for a non-discriminatory and non-stigmatizing nomenclature for monkeypox virus. *PLoS Biol*. <https://doi.org/10.1371/journal.pbio.3001769>
18. Isidro J et al (2022) Phylogenomic characterization and signs of microevolution in the 2022 multi-country outbreak of monkeypox virus. *Nat Med* 28(8):1569–1572. <https://doi.org/10.1038/s41591-022-01907-y>
19. Chen Y, Li M, Fan H (2022) The monkeypox outbreak in 2022: adaptive evolution associated with APOBEC3 may account for. *Sig Transduct Target Ther* 7(1):323. <https://doi.org/10.1038/s41392-022-01181-x>
20. Tarin-Vicente EJ et al (2022) Clinical presentation and virological assessment of confirmed human monkeypox virus cases in Spain: a prospective observational cohort study. *Lancet* 400(10353):661–669. [https://doi.org/10.1016/S0140-6736\(22\)01436-2](https://doi.org/10.1016/S0140-6736(22)01436-2)
21. Gessain A, Nakoune E, Yazdanpanah Y (2022) Monkeypox. *N Engl J Med* 387(19):1783–1793. <https://doi.org/10.1056/NEJMra2208860>
22. Madanchi M, Brenner M, Navarini AA, Juratli HA (2023) Ageusia as a symptom of monkeypox infection. *J Dtsch Dermatol Ges*. <https://doi.org/10.1111/ddg.15118>
23. Patrocinio-Jesus R, Peruzzo F (2022) Monkeypox genital lesions. *N Engl J Med* 387(1):66–66. <https://doi.org/10.1056/nejmicm2206893>
24. Potthoff A, Brockmeyer NH, Skaletz-Rorowski A (2023) Affenpocken: Bilder eines klinischen Verlaufes. *J Dtsch Dermatol Ges* 21(3):283–284. [https://doi.org/10.1111/ddg.14981\\_g](https://doi.org/10.1111/ddg.14981_g)
25. Liu Q et al (2023) Clinical characteristics of human Mpox (monkeypox) in 2022: a systematic review

- and meta-analysis. *Pathogens*. <https://doi.org/10.3390/pathogens12010146>
26. Adler H et al (2022) Clinical features and management of human monkeypox: a retrospective observational study in the UK. *Lancet Infect Dis* 22(8):1153–1162. [https://doi.org/10.1016/S1473-3099\(22\)00228-6](https://doi.org/10.1016/S1473-3099(22)00228-6)
  27. Balfour HH et al (1992) Acyclovir treatment of varicella in otherwise healthy adolescents. *JPediatr* 120(4):627–633. [https://doi.org/10.1016/S0022-3476\(05\)82495-3](https://doi.org/10.1016/S0022-3476(05)82495-3)
  28. CDC Treatment Chickenpox CDC treatment chickenpox. <https://www.cdc.gov/chickenpox/about/prevention-treatment.html>. Zugegriffen: 9. Okt. 2023
  29. RKI Merkblatt Syphilis. [https://www.rki.de/DE/Content/Infekt/EpidBull/Merkblaetter/Ratgeber\\_Syphilis.html](https://www.rki.de/DE/Content/Infekt/EpidBull/Merkblaetter/Ratgeber_Syphilis.html). Zugegriffen: 18. Sept. 2023
  30. de Vries HJC et al (2019) 2019 European guideline on the management of lymphogranuloma venereum. *Acad Dermatol Venereol* 33(10):1821–1828. <https://doi.org/10.1111/jdv.15729>
  31. Hellmich L, Fabri M (2019) 25-year-old male with erythematous, encrusted, painful nodules in the beard area: preparation for the specialist examination: part 49. *Hautarzt* 70:85–88. <https://doi.org/10.1007/s00105-019-4367-y>
  32. Mancini JA, Shani-Aidr A, Sidbury R (2017) Other viral diseases: poxvirus infections. In: Bologna JL, Schaffer JV, Cerroni L (Hrsg) *Dermatology*, 4. Aufl. Bd. 2, S 1435–1440
  33. Campe H et al (2009) Cowpox virus transmission from pet rats to humans, Germany. *Emerg Infect Dis* 15(5):777–780. <https://doi.org/10.3201/eid1505.090159>
  34. Eder I, Vollmar P, Pfeffer M, Naether P, Rodloff A, Meyer H (2017) Two distinct clinical courses of human cowpox, Germany, 2015. *Viruses* 9(12):375. <https://doi.org/10.3390/v9120375>
  35. Bergqvist C, Kurban M, Abbas O (2017) Orf virus infection. *Rev Med Virol*. <https://doi.org/10.1002/rmv.1932>
  36. Alajlan AM, Alsubeeh NA (2020) Orf (ecthyma contagiosum) transmitted from a camel to a human: a case report. *Am J Case Rep*. <https://doi.org/10.12659/AJCR.927579>
  37. Marckmann D, Frasnelli A (2020) Milker's nodule (pseudocowpox) in a female patient following a calf bite. *Dtsch Arztebl Int*. <https://doi.org/10.3238/arztebl.2020.0870b>
  38. Lacarrubba F, Micali G, Trecarichi AC, Quattrocchi E, Monfrecola G, Verzi AE (2022) New developing treatments for molluscum contagiosum. *Dermatol Ther (Heidelb)* 12(12):2669–2678. <https://doi.org/10.1007/s13555-022-00826-7>
  39. Michel D (2008) Viren. *Klinische Infektiologie*. Elsevier, S 1115–1124. <https://doi.org/10.1016/B978-343721741-8.50051-9>
  40. Mitjà O et al (2023) Monkeypox. *Lancet* 401(10370):60–74. [https://doi.org/10.1016/S0140-6736\(22\)02075-X](https://doi.org/10.1016/S0140-6736(22)02075-X)
  41. California Department of Public Health <https://www.cdph.ca.gov/Programs/OPA/Pages/CAHAN/Healthcare-Provider-Advisory-Guidance-for-Safe-Specimen-Collection-From-MPX-Lesions.aspx>. Zugegriffen: 17. Okt. 2023
  42. RKI Affenpocken FAQ. [https://www.rki.de/SharedDocs/FAQ/Impfen/Affenpocken/FAQ-Liste\\_Affenpocken\\_Impfung.html#:~:text=Die%20STIKO%20empfiehlt%20f%C3%BCr%20die.](https://www.rki.de/SharedDocs/FAQ/Impfen/Affenpocken/FAQ-Liste_Affenpocken_Impfung.html#:~:text=Die%20STIKO%20empfiehlt%20f%C3%BCr%20die.) Zugegriffen: 15. Sept. 2023
  43. Siegrist EA, Sassine J (2023) Antivirals with activity against Mpox: a clinically oriented review. *Clin Infect Dis* 76(1):155–164. <https://doi.org/10.1093/cid/ciac622>
  44. Hermanussen L et al (2023) Tecovirimat for the treatment of severe Mpox in Germany. *Infection*. <https://doi.org/10.1007/s15010-023-02049-0>
  45. Desai AN, Thompson GR, Neumeister SM, Arutyunova AM, Trigg K, Cohen SH (2022) Compassionate use of tecovirimat for the treatment of monkeypox infection. *JAMA* 328(13):1348–1350. <https://doi.org/10.1001/jama.2022.15336>
  46. Rizk JG, Lippi G, Henry BM, Forthal DN, Rizk Y (2022) Prevention and treatment of monkeypox. *Drugs* 82(9):957–963. <https://doi.org/10.1007/s40265-022-01742-y>
  47. RKI Affenpocken Isolierung. [https://www.rki.de/DE/Content/InfAZ/A/Affenpocken/Isolierung\\_risikoadaptierte-Empfehlung.html?nn=16732866](https://www.rki.de/DE/Content/InfAZ/A/Affenpocken/Isolierung_risikoadaptierte-Empfehlung.html?nn=16732866). Zugegriffen: 15. Sept. 2023
  48. DSTIG Positionspapier. <https://www.stiftung-gssg.org/wp-content/uploads/2022/10/MPXV-DSTIG-End-10>. Zugegriffen: 1. Okt. 2023
  49. RKI Affenpocken Hygiene. <https://www.rki.de/DE/Content/InfAZ/A/Affenpocken/Hygiene.html?nn=16732866>. Zugegriffen: 15. Sept. 2023
  50. Marshall KE et al (2022) Health care personnel exposures to subsequently laboratory-confirmed monkeypox patients—Colorado, 2022. *Mmwr Morb Mortal Wkly Rep* 71(38):1216–1219. <https://doi.org/10.15585/mmwr.mm7138e2>
  51. Poland GA, Kennedy RB, Tosh PK (2022) Prevention of monkeypox with vaccines: a rapid review. *Lancet Infect Dis* 22(12):e349–e358. [https://doi.org/10.1016/S1473-3099\(22\)00574-6](https://doi.org/10.1016/S1473-3099(22)00574-6)
  52. Xu M, Liu C, Du Z, Bai Y, Wang Z, Gao C (2023) Real-world effectiveness of monkeypox vaccines: a systematic review. *J Travel Med* 30(5):taad48. <https://doi.org/10.1093/jtm/taad048>
  53. Bertran M et al (2023) Effectiveness of one dose of MVA–BN smallpox vaccine against mpox in England using the case-coverage method: an observational study. *Lancet Infect Dis* 23(7):828–835. [https://doi.org/10.1016/S1473-3099\(23\)00057-9](https://doi.org/10.1016/S1473-3099(23)00057-9)
  54. Wolff Sagy Y et al (2023) Real-world effectiveness of a single dose of mpox vaccine in males. *Nat Med* 29(3):748–752. <https://doi.org/10.1038/s41591-023-02229-3>

**Hinweis des Verlags.** Der Verlag bleibt in Hinblick auf geografische Zuordnungen und Gebietsbezeichnungen in veröffentlichten Karten und Institutsadressen neutral.

## Melanom

Die Ausgabe 8/2023 von „Die Onkologie“ bietet einen Überblick über den etablierten Wissensstand sowie neue Entwicklungen zum Thema



„Melanom“. Darin werden, neben der Molekularpathologie und prognostischen Biomarkern, klinisch bedeutsame Aspekte von der Adjuvanz ab Stadium II, über die Strahlentherapie bis zum neuartigen Einsatz von ImmTAC umfassend betrachtet.

### Lesen Sie mehr zu folgenden Themen:

- Faktenblatt: Epidemiologie des malignen Melanoms der Haut in Deutschland
- Molekularpathologie und Biomarker des Melanoms
- Adjuvante Therapie des Melanoms
- Medikamentöse Therapie des inoperablen Melanoms
- Strahlentherapie des Melanoms
- Therapienebenwirkungen, Lebensqualität und Therapieadhärenz von Melanompatient:innen unter medikamentöser Therapie
- Schleimhautmelanome
- Uveamelanome
- Nachsorge des Melanoms

Alle Artikel finden Sie nach Registrierung kostenfrei auf:  
[springermedizin.de/die-onkologie](https://springermedizin.de/die-onkologie)



QR-Code scannen und online weiterlesen

„Die Onkologie“ ist Organ der DKG



Dermatologie 2024 · 75:48–54  
<https://doi.org/10.1007/s00105-023-05275-7>  
 Angenommen: 27. November 2023  
 Online publiziert: 8. Januar 2024  
 © The Author(s), under exclusive licence to  
 Springer Medizin Verlag GmbH, ein Teil von  
 Springer Nature 2024

# Trichophyton mentagrophytes Genotyp VII als zunehmender Auslöser anogenitaler Infektionen

Valentina Laura Müller<sup>1</sup> · Alexander Kreuter<sup>1,2</sup> · Silke Uhrlaß<sup>3</sup> · Pietro Nenoff<sup>3</sup>

<sup>1</sup> Klinik für Dermatologie, Venerologie und Allergologie, Helios St. Johannes Klinikum Duisburg, Duisburg, Deutschland

<sup>2</sup> Klinik für Dermatologie, Venerologie und Allergologie, Helios St. Elisabeth Klinik Oberhausen/Universität Witten-Herdecke, Oberhausen, Deutschland

<sup>3</sup> labopart – Medizinische Laboratorien, Labor Leipzig-Mölbis, Rötha OT Mölbis, Deutschland

## In diesem Beitrag

- Dermatophyten auf dem Vormarsch
- Tinea pubo- und anogenitalis  
Majocchi's Granuloma oder Kerion Celsi?
- *Trichophyton mentagrophytes*
- *Trichophyton mentagrophytes* ITS-Genotyp VII
- Tinea anogenitalis durch *Trichophyton mentagrophytes* ITS-Genotyp VII  
Dermatophyten gelangen in die Dermis • Therapie der Tinea anogenitalis • Einordnung der Tinea anogenitalis

## Zusammenfassung

Im Zuge der Globalisierung, Migration und nicht zuletzt im Rahmen der Klimaerwärmung werden wir zunehmend mit Pathogenen konfrontiert, die in unseren Breitengraden natürlicherweise nicht oder in anderer Form vorkommen. So kennen wir die keratinophilen Dermatophyten als Auslöser der Tinea pedis, der Onychomykose und auch der Tinea corporis und capitis. Die Übertragung erfolgt meist über Haus- oder Nutztiere sowie über Autoinokulation. Als mögliche sexuell übertragbare Erkrankung zwischen immunkompetenten Personen haben Dermatophyten in den letzten Jahren an Bedeutung gewonnen. Erstmals wurden Dermatophytosen als sexuell übertragbare Infektionen bei mehreren Reisenden beschrieben, die nach einem Aufenthalt in Südostasien, u. a. in Thailand, eine ausgeprägte pubo- oder anogenitale Tinea entwickelten, zumeist nach intensiven sexuellen Kontakten. Molekularbiologische und kulturelle Analysen haben als Haupterreger *Trichophyton (T.) mentagrophytes* ITS („internal transcribed spacer“)-Genotyp VII identifiziert. Obwohl dieser Dermatophyt genotypisch zum zoophilen Komplex gehört, wird als aktueller Übertragungsweg der direkte (sexuelle) und gelegentliche indirekte Mensch-zu-Mensch-Kontakt mit infizierten Personen vermutet. Die Infektion kann zu entzündlichen und eitrig abszedierenden Dermatophytosen führen, die mit einem hohen Leidensdruck einhergehen. Insofern ist eine rasche und sichere Diagnosestellung essenziell, um eine gezielte Therapie einleiten zu können. Die Aufdeckung der Infektionswege sowie das Bewusstsein, in unserem Alltag auch eher seltene Erkrankungen zu berücksichtigen, wird uns die nächsten Jahre zunehmend begleiten und insbesondere im Sinne von Prävention und Therapie vor neue Herausforderungen stellen.

## Schlüsselwörter

Sexuell übertragbare Infektionen · Dermatophyt · Tinea · Mensch-zu-Mensch-Kontakt · Infektionswege



QR-Code scannen & Beitrag online lesen

In den letzten Jahren häuften sich publizierte Fälle entzündlicher Tinea des Genitoanalbereichs. Gemeinsam war den ersten Patient:innen, dass vor Auftreten der Läsionen teils als intensiv beschriebene sexuelle Kontakte in Südostasien, zumeist in Thailand, stattgefunden hatten [1]. Betroffen waren und sind sowohl Männer, als auch

Frauen. Mittlerweile werden auch Infektionen im Inland ohne vorherige Reiseanamnese beschrieben. Gemeinsam ist allen Fällen, dass *Trichophyton (T.) mentagrophytes* ITS- („internal transcribed spacer“)-Genotyp VII, ein genotypisch zoophiler, jedoch von Mensch zu Mensch übertragener Dermatophyt als Erreger identifiziert wur-



de. Welche Faktoren das Eindringen der Erreger begünstigen, ist Gegenstand aktueller Forschung.

## Dermatophyten auf dem Vormarsch

Dermatophyten zählen zu den häufigsten erregerbedingten Infektionserkrankungen des Menschen. Weltweit infizieren sich jährlich 20–25 % der Weltbevölkerung mit Dermatophyten, wobei der größte Teil auf Infektionen des Nagelorgans (*Tinea unguium*), des Fußes (*Tinea pedis*) und der behaarten Kopfhaut (*Tinea capitis*) zurückzuführen ist [2]. In Deutschland kann die Prävalenz superfizieller Mykosen nur geschätzt werden, da es kein einheitliches Melderegister gibt und Infektionen häufig subklinisch verlaufen. Schätzungen zufolge liegt die jährliche Inzidenz bei ca. 12 % in der deutschen Bevölkerung. Von diesen 12 % machen etwa 95 % Mykosen der Haut- und Schleimhäute aus [3]. Die Unterscheidung der verschiedenen Spezies erfolgte historisch anhand morphologischer Kriterien, wurde jedoch in den letzten Jahren nahezu vollständig durch molekularbiologische Analysen abgelöst, und die Spezies wurden, basierend auf dem Vergleich mit phylogenetischen Referenzstämmen, neu geordnet. Die aktuell relevanten Spezies gehören den Gattungen *Trichophyton* (*T.*), *Epidermophyton* (*E.*) und *Microsporum* (*M.*) an, die jeweils sowohl anthropophile, als auch zoophile und geophile Vertreter enthalten [2]. Neuerdings kennt man weitere Gattungen der Dermatophyten, insbesondere *Nannizzia* [4]. Klinisch relevante Arten sind *Nannizzia gypsea* oder *Nannizzia incurvata* als potenzielle Erreger von Dermatophyten der freien Haut [5].

### » Weltweit infizieren sich jährlich 20–25 % der Weltbevölkerung mit Dermatophyten

Die weltweite Distribution der verschiedenen Spezies wird stark von sozioökonomischen, geografischen und umweltbedingten Einflüssen bestimmt. Nicht zuletzt spielen therapeutische Möglichkeiten sowie hygienische Gegebenheiten bei der Übertragung eine große Rolle. Im Zuge der Migration, der Globalisierung und

der Klimaerwärmung treten daher auch hierzulande gehäuft Spezies auf, die nicht zum üblicherweise bekannten Erregerpektrum gehören und für uns neuartige Übertragungswege und klinische Manifestationen aufweisen [6]. Ein Beispiel dafür ist *T. quinckeanum*, der Erreger des „Mäusefavus“, der als Folge der exzessiven Vermehrung von Mäusen infolge von Trockenheit in Zeiten des Klimawandels einen ungeahnten Aufschwung erfahren hat [7].

## Tinea pubo- und anogenitalis

Die ihrer Lokalisation nach Tinea des Genitoanalbereichs, im Folgenden vereinfachend Tinea anogenitalis genannt, ist eine vielfach beschriebene Entität meist tropischer Länder. In diesen Regionen begünstigt das feuchtwarme Klima eine Mazeration der Haut und vereinfacht das Eindringen pathogener Erreger [8, 9]. Das Erregerpektrum umfasst hauptsächlich zoophile Erreger wie *M. canis* und *T. mentagrophytes*, sodass eine Übertragung vom Tier zum Menschen die übliche Infektionskette darstellt. Auch anthropophile Erreger führen gelegentlich zur Infektion. Zumeist handelt es sich dabei um *T. rubrum*, der im Rahmen einer Autoinokulation von einer vorbestehenden Tinea pedis oder Onychomykose auf weitere Körperareale übertragen wird [10, 11]. Sind zoophile Dermatophyten beteiligt, so führt die Infektion aufgrund der fehlenden Wirtsspezifität der Erreger zu einer meist ausgeprägten Immunantwort mit nachfolgender Inflammation. Für die klinischen Manifestationen der Tinea anogenitalis gibt es diverse Bezeichnungen, die teils nicht einheitlich verwendet und im Folgenden erläutert werden [12].

## Majocchi's Granuloma oder Kerion Celsi

Das Majocchi's Granuloma (MG) – auch Granuloma trichophyticum Majocchi – beschreibt eine folliculäre und perifolliculäre Infektion der superfiziellen Dermis, die durch einen Dermatophyten ausgelöst wird [13, 14]. Es werden 2 Formen unterschieden. Die perifolliculäre, superfizielle Form tritt meist bei jungen Frauen an den Unterschenkeln auf. Als begünstigender

Faktor gilt die Nassrasur der Unterschenkel, die eine Verlagerung von Keratin in die Dermis begünstigt. Da oft begleitend eine Tinea pedis oder Onychomykose besteht, ist als hauptsächlich Erreger *T. rubrum* zu finden [15]. Im Gegensatz hierzu zeichnet sich die 2. Form durch tief gelegene, subkutane Knoten aus, die zumeist an Capillitium, Gesicht und oberen Extremitäten immunsupprimierter Patient:innen auftreten [13].

Das Kerion Celsi hingegen beschreibt eine hochinflammatorische Verlaufsform nach Infektion mit zoophilen Dermatophyten der Spezies *Trichophyton* und *Microsporum*. Die tiefe, abszedierende Entzündung tritt meist im Rahmen einer Tinea capitis auf und wird nicht selten als Abszess verkannt [10, 16]. Die Abheilung verläuft häufig unter Narbenbildung und dem dauerhaften Haarverlust in den betroffenen Arealen, der sog. Pseudopéladé Brocq [11].

Das Kerion Celsi nimmt demnach einen hochentzündlichen Verlauf an, während dem MG die akute Entzündung und Suppuration fehlt. Vor diesem Hintergrund sind für die Tinea anogenitalis alle genannten Verlaufsformen beschrieben worden. In der Literatur werden die oben aufgeführten Definitionen jedoch nicht einheitlich verwendet, sodass auch anthropophile Erreger als Auslöser eines Kerion Celsi und das superfizielle MG nicht nur für die weiblichen Unterschenkel, sondern auch für den Genitalbereich beschrieben sind. Allen klinischen Manifestationen gemeinsam ist eine Infektion des Haarfollikels, die dann, je nach Immunlage und weiteren Umweltfaktoren, verschiedene klinische Manifestationen annehmen kann [11].

Prädisponierende Faktoren für eine anogenitale Infektion sind im Allgemeinen Übergewicht, beengende Kleidung bei Fitnesssportarten, Immunsuppression, Diabetes mellitus Typ 2, übermäßiges Schwitzen sowie ein feuchtwarmes Klima und Barrieredefekte der Haut, z.B. im Rahmen einer atopischen Dermatitis [9, 17]. Eine Autoinokulation zwischen verschiedenen Körperbereichen ist, wie bereits oben aufgeführt, möglich [18]. Die Autoren dieses Beitrags vermuten außerdem einen Zusammenhang zum

Nikotinkonsum; weitere Untersuchungen hierzu stehen noch aus.

### *Trichophyton mentagrophytes*

*T. mentagrophytes* zählt zu den ektothrix wachsenden, zoophilen Dermatophyten und umfasst aktuell mindestens 21 Genotypen, die anhand römischer Ziffern unterteilt werden [6, 19]. Diese Unterteilung erfolgt anhand von Sequenzierungen der ITS („internal transcribed spacer“)-Region der ribosomalen DNA (Desoxyribonukleinsäure), die mit speziellen Datenbanken verglichen und in phylogenetische Verwandtschaftsbeziehungen gesetzt werden [20]. Lange Zeit wurde *T. mentagrophytes* zur morphologisch sehr ähnlichen Spezies *T. interdigitale* gezählt. Nach aktualisierten, molekularbiologischen Charakterisierungen werden beide Dermatophyten nun auch aus epidemiologischen Gründen als eigenständige Spezies betrachtet [4, 21]. Dies ist insbesondere für die klinische Praxis relevant, da *T. interdigitale* als anthropophiler Dermatophyt gering entzündliche Läsionen vorzugsweise an den Füßen auslöst, wohingegen *T. mentagrophytes* zu den zoophilen Dermatophyten zählt und eine in der Regel ausgeprägte Inflammation verursachen kann [6]. Zu finden ist *T. mentagrophytes* meist im Rahmen einer Tinea capitis, corporis und genitalis. Ein Befall der Zehennägel erfolgt fast nie, eine Tinea pedis nur sehr selten. Da es sich um einen zoophilen Dermatophyten handelt, erfolgt die Übertragung von *T. mentagrophytes* hauptsächlich durch Kontakten zu Nage- und Kleintieren wie Mäusen, Ratten, Kaninchen und Meerschweinchen; zunehmend werden auch Übertragungen von Mensch zu Mensch und über unbelebte Objekte berichtet [20, 22].

» Zunehmend werden Übertragungen von Mensch zu Mensch und über unbelebte Objekte berichtet

Die unterschiedlichen Genotypen unterliegen teils geografischen Häufungen, sodass anhand von Sequenzierungen häufig die Infektionsketten nachvollzogen werden können. Bestimmten Genotypen wer-

den zudem besondere klinische Manifestationen, Transmissionswege oder auch Medikamentenresistenzen zugeschrieben [19, 23]. Bedeutung erlangte in diesem Sinne der zuerst in Indien und im Oman isolierte *T. mentagrophytes* ITS-Genotyp VIII im Zuge einer neu erworbenen Terbinafin-Resistenz, die erstmals für einen Dermatophyten beschreiben wurde. Die endemische Situation in vielen Teilen Indiens scheint dabei der unkontrollierten Verwendung topischer Steroide und antimykotischer Kombinationspräparate geschuldet zu sein, die den Selektionsdruck auf die Dermatophyten erhöhen. Auffällig hierbei ist die Übertragung des als zoophil beschriebenen Erregers durch direkte Mensch-zu-Mensch-Kontakte [19].

### *Trichophyton mentagrophytes* ITS-Genotyp VII

In den letzten Jahren häuften sich Berichte über hochentzündliche Dermatophytosen des Genitalbereichs. Gemeinsam war allen Fällen die genitale Erstmanifestation sowie stattgehabte sexuelle Kontakte in Südostasien vor Auftreten der ersten Läsionen [1]. Der auslösende Erreger von pubogener Tinea und im Einzelfall einer Tinea barbae war in den meisten Fällen *T. mentagrophytes* [24]. Die Sequenzierung der ITS-Region der ribosomalen (r)DNA ordnete den Pilz phylogenetisch dem Genotyp VII zu. Die Bezeichnung „Thailandpilz“ bezieht sich auf die erstmalige Beschreibung des Erregers aus dieser geografischen Region; sie sollte jedoch vermieden werden, da sie stigmatisierend ist [25]. Mittlerweile wird *T. mentagrophytes* ITS-Genotyp VII überwiegend im Inland übertragen, wahrscheinlich in sexuellen Netzwerken, ohne dass ein Auslandsaufenthalt vorausgeht. Darauf deutet eine Arbeit von Jabet et al. hin, die auf eine sexuelle Übertragung des Pathogens in Netzwerken von MSM hinweisen, ohne dass bei einem Großteil der berichteten Patient:innen eine Reiseanamnese vorliegt [26].

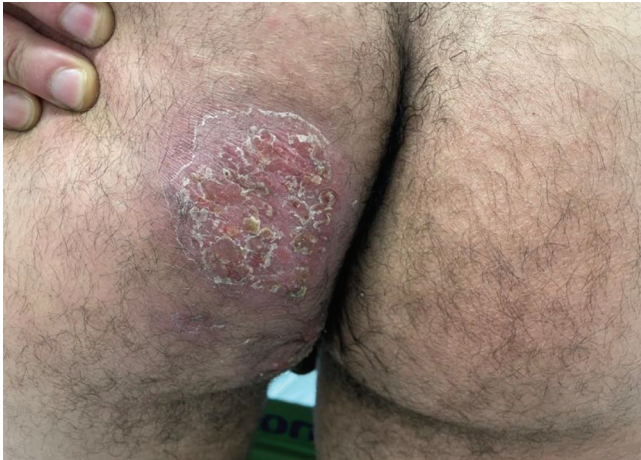» Mittlerweile wird *T. mentagrophytes* ITS-Genotyp VII überwiegend im Inland übertragen

Interessanterweise ist für *T. mentagrophytes* ITS-Genotyp VII, der genotypisch zu den

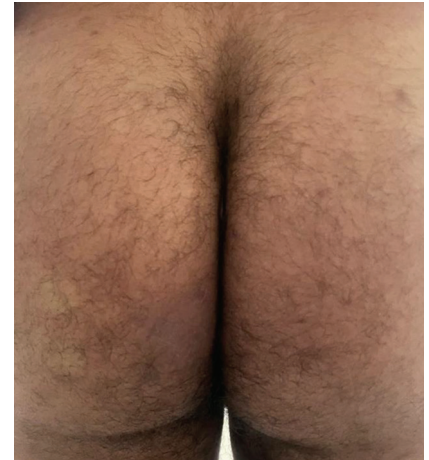
zoophilen Dermatophyten gehört, kein tierisches Reservoir bekannt, und es gibt bislang keine dokumentierte Übertragung vom Tier auf den Menschen. Darüber hinaus finden sich in der Datenbank des National Center for Biotechnology Information (NCBI) insgesamt 9 publizierte Stämme, von denen nur einer von einer Katze und die restlichen vom Menschen isoliert wurden [18]. Unter klinischen Gesichtspunkten verhält sich der Erreger aufgrund der wahrscheinlich direkten und manchmal indirekten Übertragung von Mensch zu Mensch wie anthropophile Vertreter seiner Art [6]. Verfolgt man *T. mentagrophytes* ITS-Genotyp VII anhand der bislang publizierten Daten zurück, so scheint der Ausgangspunkt der Infektionen in Südostasien stattgefunden zu haben, woraufhin sich der Erreger bis nach Europa ausbreitete. Dies wird durch die ersten publizierten Fälle belegt, die eine klare Reiseanamnese vor Auftreten der pilztypischen Läsionen aufwiesen. Mittlerweile scheint anhand der vorliegenden Daten auch bei negativer Reiseanamnese eine Transmission im jeweiligen Inland möglich.

### Tinea anogenitalis durch *Trichophyton mentagrophytes* ITS-Genotyp VII

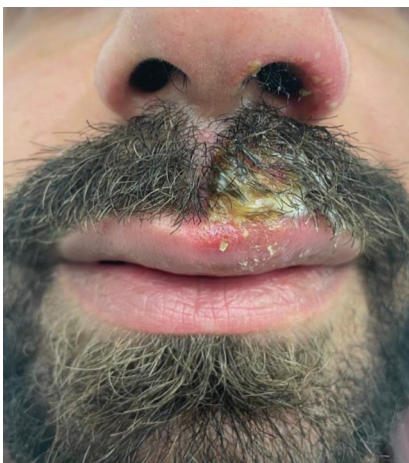Die durch *T. mentagrophytes* ITS-Genotyp VII ausgelösten Läsionen weisen zu meist eine entzündliche Morphologie auf und gehen mit einem hohen Leidensdruck der Betroffenen einher. Klinisch finden sich purulente Papeln und Pusteln sowie teils abszedierende Knoten (■ Abb. 1, 2 und 3). Begleitend besteht oftmals eine inguinale Lymphadenopathie, aber auch systemische Symptome wie Fieber können neben ausgeprägten lokalen Schmerzen auftreten [12, 25]. Gemeinsam ist den meisten Patient:innen, dass in der Regel keine vorausgegangene Immunsuppression besteht. In den publizierten Fällen kam es häufig zu einer verzögerten Diagnosestellung, da aufgrund der Seltenheit eine genitale oder anale Dermatophytose nicht immer in den Differenzialdiagnosen berücksichtigt wird [11]. Die häufigsten Verdachtsdiagnosen umfassen bakterielle Infektionen, zudem auch virale Infektionen (z. B. Herpesviren), aber auch superinfizierte Ekzeme, Arthropodenreaktionen und



**Abb. 1** ◀ Pustulöse, erythematöse, schuppige Plaque gluteal links nach sexuellem Kontakt. Molekularer Nachweis von *Trichophyton mentagrophytes* Genotyp VII



**Abb. 2** ▲ Vollständige Abheilung nach 3-monatiger, systemischer Therapie mit Terbinafin



**Abb. 3** ▲ Gleicher Patient. Erneute Vorstellung nach Abheilung der glutealen Läsion mit neu aufgetretener, putrider und pustulöser Plaque an Oberlippe und linkem Nasenvorhof. Erneuter molekularer Nachweis von *Trichophyton mentagrophytes* Genotyp VII

die Psoriasis. Erschwerend kommt hinzu, dass die direkte Mikroskopie aus Hautschuppen und Haaren häufig keinen Pilznachweis erbringt [27]. Dies liegt oftmals daran, dass das Entzündungsinfiltrat und auch die Erreger nicht nur im Stratum corneum, sondern bei schwerer Inflammation auch tiefer in der Dermis liegen und somit einer einfachen Diagnostik nicht immer zugänglich sind [15]. In der Kultur lässt sich der Genotyp VII nur schwer von anderen Vertretern des *T. interdigitale*/*T. mentagrophytes*-Komplexes unterscheiden. Zumeist finden sich rasch wachsende Kolonien mit weißer, zentral hellgelber, granulärer Oberfläche (■ **Abb. 4**). Auf Sabouraud-4%-Glukose-Agar nimmt die Pilzunterseite eine charakteristische, bräunlich-rote Färbung an ([2]; ■ **Abb. 5**). In der Mikroskopie

finden sich lange, zigarrenförmige Makrokonidien sowie rundliche Mikrokonidien neben teils spiralförmigen Hyphen. Eine sichere Identifizierung ist molekularbiologisch nach Sequenzierung der ITS-Region der rDNA möglich.

### Dermatophyten gelangen in die Dermis

Als keratinliebende Erreger befallen die Dermatophyten – und so auch *T. mentagrophytes* – zumeist das Stratum corneum, können jedoch auch entlang des Haarfollikels in die Tiefe vordringen [16]. Dennoch lösen die Dermatophyten in den beschriebenen Fällen auch in der Dermis eine ausgeprägte Entzündungsreaktion aus. Dies ist insofern ungewöhnlich, als dass in der Dermis ein eher alkalisches Milieu vorherrscht, das keine optimalen Wachstumsbedingungen für Dermatophyten darstellt [13]. Eine Theorie besagt, dass durch Ruptur der Follikel keratinhaltiges Material in die superfizielle Dermis dringt, sodass genügend Substrat zum Wachstum vorhanden ist. Da die Pilzstrukturen als körperfremd erkannt werden, aktivieren sie das Immunsystem und führen durch Zelluntergang und Rekrutierung von Immunzellen zu einem Absinken des pHs in der Dermis, wodurch sich die Wachstumsbedingungen der Dermatophyten deutlich verbessern [12]. Histopathologisch spiegelt sich dieser Umstand in einer suppurativen Follikulitis wider, bei der keratinhaltiges Material bis in die Dermis gelangt und eine gra-

nulomatöse Entzündungsreaktion auslöst [13].

Wie aber gelangen die Dermatophyten in die Dermis? Eine plausible Erklärung hierfür ist eine vorbestehende Immunsuppression mit dadurch geschwächter Infektabwehr, die ungewöhnliche klinische Verlaufsformen für bestimmte Erreger begünstigen kann. Bereits 1998 beschrieben Margolis et al. jedoch den Fall einer jungen Patientin mit schwerer, genitaler Tinea durch *M. canis*, bei der keine Immunsuppression vorbekannt war [28]. Es musste also noch andere Wege geben, die Hautbarriere zu überwinden.

Eine Studie von Osterberg et al. widmete sich dem Zusammenhang zu bestimmten Formen der Rasur der Schambehaarung und dem Auftreten bakterieller und viraler sexuell übertragbarer Infektionen (STI) [29]. Dabei zeigte sich, dass je intensiver die Form der Rasur war, umso häufiger bestimmte Infektionen auftraten. Eine möglicherweise mit der Rasur zusammenhängende, erhöhte Risikobereitschaft für sexuelle Kontakte konnte nicht belegt werden. Als Pathomechanismus vermutet man durch die Rasur begünstigte Mikrotraumata, die zu einer Barrierschädigung der Haut führen [30, 31]. Im Rahmen der Tinea anogenitalis sind zahlreiche Fälle berichtet worden, bei denen in den betroffenen Bereichen regelmäßige Nassrasuren vorgenommen wurden. Dabei werden nicht nur Eintrittspforten geschaffen, sondern bereits vorhandene Sporen können in die Dermis „eingear-



Abb. 4 ▲ Kulturoberseite von *Trichophyton mentagrophytes* Genotyp VII

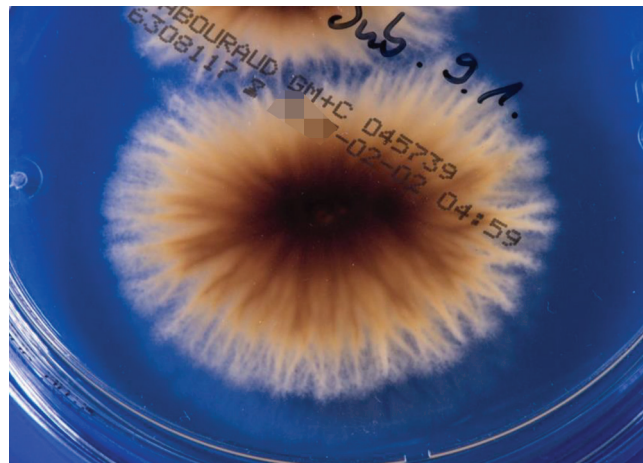


Abb. 5 ▲ Kulturunterseite auf Sabouraud-Agar mit typischer, braun-roter Pigmentierung

beitet“ werden [1, 18]. In diesem Sinne kann durch eine fortgeführte Nassrasur betroffener Areale eine permanente Autoinokulation aufrechterhalten werden [25]. So ist auch denkbar, dass anthropophile Dermatophyten aufgrund der Dislokation in tiefere Gewebeschichten entzündliche Verläufe annehmen können.

### » Als Pathomechanismus vermutet man durch die Rasur begünstigte Mikrotraumata

Über die spezifischen Pathomechanismen der Dermatophyteninfektion ist im Allgemeinen jedoch wenig bekannt. Wir wissen aber, dass IL(Interleukin)-17 an der Infektabwehr beteiligt ist [32]. Durch zunehmende Antikörpertherapien, und hier sei insbesondere die IL-17-Inhibition bei Psoriasis vulgaris und rheumatoider Arthritis sowie Acne inversa genannt, schaffen wir eine iatrogene Immunsuppression ebendieses Bereiches. Dieser Umstand macht deutlich, dass die dahinterliegenden Mechanismen aufgedeckt werden müssen, um insbesondere zukünftig Patienten bestmöglich im Sinne von Prävention und Therapie beraten zu können.

### Therapie der Tinea anogenitalis

Die orale antimykotische Therapie erfolgt in der Regel mit Terbinafin und muss mitunter mehrere Monate durchgeführt werden. Essenziell ist die begleitende topische antimykotische Behandlung mit Azolen, Amorolfin oder Ciclopiroxolamin. Er-

schwerend kommen mögliche bakterielle Sekundärinfektionen hinzu, welche die Gabe von Antibiotika erforderlich machen. Einige Patienten weisen nach Therapieeinleitung eine ausgeprägte Immunreaktion im Sinne einer id-Reaktion (Mykid) auf, die unter Umständen die Gabe systemischer Steroide erforderlich macht [8, 11]. Auch können flüchtige Exantheme auftreten, die nicht als Arzneimitteloxanthem fehlinterpretiert werden dürfen. Die Therapie ist oft mühsam und macht eine kombinierte systemische und topische Therapie erforderlich. Topisch kommen dabei Allylamine, Azole oder auch Ciclopiroxolamin zum Einsatz. Für den Anfang eignen sich zur topischen Therapie bei hochentzündlichen Verläufen in den ersten 7 Tagen auch Kombinationspräparate aus einem azolhaltigen Antimykotikum und einem fluoridierten Glukokortikoid [25].

### » Eine kombinierte systemische und topische Therapie ist erforderlich

Zusätzlich sollten Handtücher und Bekleidung bei mindestens 60°C gewaschen sowie Rasierapparate und Bürsten mit fungiziden Desinfektionsmitteln gereinigt werden, um verbliebene Sporen sicher abzutöten [18]. Eine Patientenedukation im Sinne eines Verzichtes auf Intimirasur sowie Verzicht auf sexuelle Kontakte ist unerlässlich, insbesondere da auch Kondome nicht vor einer Übertragung schützen [1]. Der Leidensdruck der Patient:innen ist hoch, und nicht selten erfordert die The-

rapie mehrere Monate, um eine definitive Besserung zu erzielen. Der Therapieerfolg sollte mittels regelmäßiger kultureller Anzucht von Haut und Haaren der betroffenen Bereiche erfolgen. Wenn möglich, sollte sich auch eine molekularbiologische Untersuchung anschließen. Hier ist jedoch zu beachten, dass mittels Polymerasekettenreaktion (PCR) zwar sehr sensibel DNA der jeweiligen Spezies nachgewiesen, eine Unterscheidung zwischen vitalem und avitalem Pilz jedoch nicht getroffen werden kann [18]. Trotzdem bedeutet der DNA-Nachweis des Dermatophyten mittels PCR, dass weiter oral antimykotisch behandelt werden muss.

### Einordnung der Tinea anogenitalis

Die Einordnung der Tinea anogenitalis als primär sexuell übertragbare Infektion ist umstritten. Eher sollte diese Form der Dermatophytose als Infektion gesehen werden, die zusätzlich – unter Berücksichtigung des jeweiligen Erregers – sexuell übertragen werden kann (z. B. Tinea anogenitalis durch *T. rubrum* meist durch Autoinokulation) [1]. Dennoch sollte insbesondere bei sexuellen Risikokontakten im In- und Ausland die Tinea unbedingt in den Differenzialdiagnosen berücksichtigt werden. Besondere Personengruppen wie Immunsupprimierte oder Risikogruppen für sexuell übertragbare Erkrankungen sind in dieser Hinsicht besonders anfällig, sodass ein regelmäßiges Screening im Rahmen der Prävention und Unterbrechung von Infektionsketten wünschenswert ist [33, 34].

Der hochentzündliche Verlauf führt nicht selten zur Fehldiagnose eines impetiginisierten Ekzems oder einer purulenten Follikulitis. Derartige Fehldiagnosen führen zu einer verzögerten Therapieeinleitung und können letztlich – neben der bestehenden Gefahr weiterer Transmissionen und hohem Leidensdruck der Betroffenen – zu narbigen Abheilungen und alopezischen Arealen führen.

#### Fazit für die Praxis

- Bei hochentzündlichen, anogenitalen Infektionen ist unbedingt die Sexual- und Reiseanamnese zu erfragen und an eine Dermatophytose zu denken.
- Eine entzündliche Tinea anogenitalis erfordert eine kombinierte topische und systemische, antimykotische Therapie, mitunter für mehrere Monate.
- Prädisponierende Faktoren, wie z. B. die Nassrasur, sind durch die Barrierschädigung der Epidermis im Rahmen von Prävention und Infektion zu berücksichtigen.
- *Trichophyton (T.) mentagrophytes* ITS („internal transcribed spacer“-Genotyp VII gilt als zoophiler Dermatophyt, hat sich aber durch gehäufte Infektionen des Genitoanalbereichs nach Mensch-zu-Mensch-Kontakten hervorgerufen.
- Zur sicheren Identifizierung der Dermatophyten eignet sich die Sequenzierung der ITS-Region der rDNA (ribosomale Desoxyribonukleinsäure). Hierdurch können epidemiologisch Infektionsketten nachvollzogen werden.

#### Korrespondenzadresse

**Dr. med. Valentina Laura Müller**  
Klinik für Dermatologie, Venerologie und Allergologie, Helios St. Johannes Klinikum Duisburg  
Dieselstr. 185, 47166 Duisburg, Deutschland  
valentalaura.mueller@helios-gesundheit.de

**Data Availability Statement.** Data available on request from the authors.

#### Einhaltung ethischer Richtlinien

**Interessenkonflikt.** V.L. Müller, A. Kreuter, S. Uhrlaß und P. Nenoff geben an, dass kein Interessenkonflikt besteht.

Für diesen Beitrag wurden keine Studien an Menschen oder Tieren durchgeführt. Für die durchgeführten Studien gelten die jeweils dort angegebenen Richtlinien. Für Bildmaterial oder anderweitige Angaben innerhalb des Manuskripts, über die Patient/-innen

## *Trichophyton mentagrophytes* genotype VII increasingly causes anogenital infections

In the course of globalization, migration and global warming, we are increasingly confronted with pathogens that do not occur naturally in our latitudes or appear in a different form. We know keratinophilic dermatophytes as the cause of tinea pedis, onychomycosis and also tinea corporis and capitis. Transmission usually occurs via domestic or farm animals and via autoinoculation. In recent years dermatophytes have gained additional importance as a possible sexually transmitted disease between immunocompetent persons. For the first time, dermatophytosis was described as a sexually transmitted infection in travelers who developed pronounced pubogenital or anogenital tinea after travelling in Southeast Asia, including Thailand, mostly after intensive sexual contact. Molecular and cultural analyses have identified *Trichophyton (T.) mentagrophytes* ITS (internal transcribed spacer) genotype VII as the main pathogen. Although this dermatophyte genotypically belongs to the zoophilic complex, direct (sexual) and occasionally indirect human-to-human contact with infected persons is suspected to be the current route of transmission. The infection can lead to inflammatory and purulent dermatophytosis, causing a high level of suffering. In this respect, a rapid and reliable diagnosis is essential in order to be able to initiate targeted treatment. The discovery of infection pathways and the awareness of the need to take rare diseases into account in our everyday lives will increasingly accompany us over the next few years and present us with new challenges, particularly in terms of prevention and treatment.

#### Keywords

Sexually transmitted diseases · Dermatophyte · Tinea · Human-to-human contact · Infection pathways

zu identifizieren sind, liegt von ihnen oder ihren gesetzlichen Vertretern/Vertreterinnen eine schriftliche Einwilligung vor.

#### Literatur

1. Luchsinger I, Bosshard PP, Kasper RS et al (2015) Tinea genitalis: a new entity of sexually transmitted infection? Case series and review of the literature. *Sex Transm Infect* 91(7):493–496
2. Nenoff P, Wendrock-Shiga G, Mechtel D et al (2021) *Trichophyton mentagrophytes* ITS Genotype VII from Thailand. In: Bouchara JP, Nenoff P, Gupta AK, al (Hrsg) *Dermatophytes and Dermatophytoses*. Springer, Berlin, S 231–256
3. Ruhnke M, Groll AH, Mayser P et al (2015) Estimated burden of fungal infections in Germany. *Mycoses* 58(Suppl 5):22–28
4. de Hoog GS, Dukik K, Monod M et al (2017) Toward a Novel Multilocus Phylogenetic Taxonomy for the Dermatophytes. *Mycopathologia* 182(1–2):5–31
5. Nenoff P, Klonowski E, Uhrlaß S et al (2022) Klinik, Erreger und Diagnostik von Dermatomykosen [Clinical picture, causative agents and diagnostics of dermatomycoses]. *Dermatologie (Heidelb)* 74(12):974–993
6. Klinger M, Theiler M, Bosshard PP (2021) Epidemiological and clinical aspects of *Trichophyton mentagrophytes*/Trichophyton interdigitale infections in the Zurich area: a retrospective study using genotyping. *Acad Dermatol Venereol* 35(4):1017–1025
7. Uhrlaß S, Schroedel W, Mehlhorn C et al (2018) Molecular epidemiology of *Trichophyton quinckeanum*—a zoophilic dermatophyte on the rise. *J Dtsch Dermatol Ges* 216(1):21–32
8. Burmann SN, Oellig F, Gräser Y et al (2022) Sexually acquired pubogenital dermatophytosis induced by *Trichophyton quinckeanum*. *Int J STD Aids* 33(5):508–510
9. Kumar B, Talwar P, Kaur S (1981) Penile tinea. *Mycopathologia* 75(3):169–177
10. Barile F, Filotico R, Cassano N et al (2006) Pubic and vulvar inflammatory tinea due to *Trichophyton mentagrophytes*. *Int J Dermatol* 45(11):1375–1377
11. Ginter-Hanselmayer G, Nenoff P, Kurat W et al (2016) Tinea im Genitalbereich: Eine diagnostische und therapeutische Herausforderung. *Hautarzt* 67(9):689–699
12. Bougrine A, Villeneuve-Tang C, Bouffard D et al (2014) Kerion of the vulva caused by *Trichophyton mentagrophytes*. *J Cutan Med Surg* 18(3):206–209
13. Cho HR, Lee MH, Haw CR (2007) Majocchi's granuloma of the scrotum. *Mycoses* 50(6):520–522
14. Mayer PA (2014) Granuloma trichophyticum Majocchi. Nutzen der Blankophor-Färbung an einem Fallbeispiel [Majocchi granuloma. Advantages of optical brightener staining in a case report. *Hautarzt* 65(8):721–724
15. Chang SE, Lee DK, Choi JH et al (2005) Majocchi's granuloma of the vulva caused by *Trichophyton mentagrophytes*. *Mycoses* 48(6):382–384
16. Beckheinrich P, Nenoff P, Rytter M et al (2001) Tinea corporis und Kerion Celsi des Mons pubis durch *Trichophyton mentagrophytes*. *Akt Dermatol* 27(1):37–41
17. Romano C, Ghilardi A, Papini M (2005) Nine male cases of tinea genitalis. *Mycoses* 48(3):202–204
18. Kupsch C, Czaika VA, Deutsch C et al (2019) *Trichophyton mentagrophytes* – ein neuer Genotyp des zoophilen Dermatophyten verursacht sexuell

- übertragbare Infektionen. J Dtsch Dermatologischen Ges 17(5):493–502
19. Taghipour S, Pchelin IM, Zarei Mahmoudabadi A et al (2019) Trichophyton mentagrophytes and T interdigitale genotypes are associated with particular geographic areas and clinical manifestations. Mycoses 62(11):1084–1091
  20. Grob H, Wyss F, Wenker C et al (2018) Trichophyton mentagrophytes – vom Schnee leoparden zum Menschen: Ein molekularer Ansatz zur Aufdeckung der Infektionskette. Hautarzt 69(6):1021–1032
  21. Pchelin IM, Azarov DV, Churina MA et al (2019) Species boundaries in the Trichophyton mentagrophytes / T. interdigitale species complex. Med Mycol 57(6):781–789
  22. Khosravi AR, Mansouri P, Naraghi Z et al (2008) Unusual presentation of tinea cruris due to Trichophyton mentagrophytes var. mentagrophytes. J Dermatology 35(8):541–545
  23. Nenoff P, Herrmann J, Gräser Y (2007) Trichophyton mentagrophytes sive interdigitale? A dermatophyte in the course of time. J Dtsch Dermatologischen Ges 5(3):198–202
  24. Wendrock-Shiga G, Mechtel D, Uhlraß S et al (2017) Tinea barbae profunda durch Trichophyton mentagrophytes nach Thailand-Reise: Fallbeschreibung und Übersicht. Hautarzt 68(8):639–648
  25. Nenoff P, Schubert K, Jarsumbeck R et al (2017) Tinea genitalis profunda durch Trichophyton mentagrophytes nach Ägypten-Reise. Akt Dermatol 43:146–153
  26. Jabet A, Dellièrè S, Seang S et al (2023) Sexually Transmitted Trichophyton mentagrophytes Genotype VII Infection among Men Who Have Sex with Men. Emerging Infect Dis 29(7):1411–1414
  27. Bakardzhiev I, Chokoeva A, Tchernev G et al (2016) Tinea profunda of the genital area. Successful treatment of a rare skin disease. Dermatol Ther 29(3):181–183
  28. Margolis DJ, Weinberg JM, Tangoren IA et al (1998) Trichophytic granuloma of the vulva. Dermatology 197(1):69–70
  29. Osterberg EC, Gaither TW, Awad MA et al (2017) Correlation between pubic hair grooming and STIs: results from a nationally representative probability sample. Sex Transm Infect 93(3):162–166
  30. Grunewald S, Paasch U, Graeser Y et al (2006) Vernarbende Tinea profunda des Mons pubis durch Trichophyton verrucosum. Hautarzt 57(9):811–813
  31. Mølenberg D, Deleuran M, Sommerlund M (2010) Connubial tinea gladiatorum due to Trichophyton mentagrophytes. Mycoses 53(6):533–534
  32. Burstein VL, Beccacece I, Guasconi L et al (2020) Skin Immunity to Dermatophytes: From Experimental Infection Models to Human Disease. Front Immunol 11:605644
  33. Chromy D, Osmer A-M, Bauer WM et al (2023) Sexually Transmitted Dermatophytes Can Cause Severe Infection Among Men who Have Sex With Men as Tinea Genitalis. Open Forum Infect Dis 10(11):ofad519
  34. Werner RN, Zeyen C, Nast A (2023) Abstract N°:2775 EADV congress. Trichophyton mentagrophytes genotype VII—an emerging sexually transmitted fungal infection relevant for men who have sex with men, Berlin, 10.2023

**Hinweis des Verlags.** Der Verlag bleibt in Hinblick auf geografische Zuordnungen und Gebietsbezeichnungen in veröffentlichten Karten und Institutsadressen neutral.

## Die neuen federführenden Herausgebenden stellen sich vor

„Die Dermatologie gehört zu den renommiertesten und traditionsreichsten deutschen Fachzeitschriften. Der Aufgabe als federführender Herausgeber/Editor in Chief gemeinsam mit Frau Prof. Dr. von Stebut werde ich mich mit hoher Motivation und viel Freude stellen.“



**Prof. Dr. Alexander Kreuter,** geb. 1971 in Starnberg, Studium der Humanmedizin in Marburg und Essen. Langjährige Tätigkeit in der Universitäts-Hautklinik Bochum u.a. als Oberarzt und Leiter des interdisziplinären Zentrums für Rheumatologie und Autoimmunerkrankungen. 2001 Ernennung zum Juniorprofessor, 2007 Habilitation und Venia legendi. Seit 2013 Chefarzt der Klinik für Dermatologie, Venerologie und Allergologie am Helios St. Elisabeth Krankenhaus Oberhausen. 2015/2016 Umhabilitation und außerplanmäßige Professur an der Universität Witten/Herdecke. Seit 2022 standortübergreifend Chefarzt der Hautklinik Duisburg. Leiter der Fachgruppe Dermatologie im Helios Konzern.  
*Wissenschaftliche Schwerpunkte:* Dermatologische Infektiologie, Kollagenosen und Autoimmunerkrankungen sowie Dermato-Onkologie.

„Neue Impulse aufnehmen und gleichzeitig Bewährtes fortführen – gemeinsam mit allen anderen Herausgeberinnen und Herausgebern möchten wir „Die Dermatologie“ für ihre Leser attraktiv weiterentwickeln“



**Univ.-Prof. Dr. Esther von Stebut,** geb. 1968 in Hamburg, Studium der Humanmedizin in Lübeck und Bern/Schweiz. Weiterbildung an der Charité Berlin und Mainz, unterbrochen von einem Post-Doc in der Dermatology Branch, National Institutes of Health, Bethesda, USA. 2001 Facharzt für Dermatologie, 2004 Habilitation und Venia legendi, 2008 W2-Professur für Infektionsdermatologie an der Johannes-Gutenberg-Universität Mainz. 2013 bis 2017 Leitung des transfakultären MD/PhD-Programms TransMed. 2017 Wechsel an das Uniklinikum Köln, Medizinische Fakultät, als W3-Professorin für Dermatologie und Venerologie und Klinikdirektorin. Seit 2019 Wissenschaftsdekanin, dazu Sprecherin eines DFG-geförderten Clinician Scientist Kollegs. Seit 2023 Vorstandmitglied der DDG.  
*Wissenschaftliche Schwerpunkte:* Immunologie, Infektiologie, entzündliche Dermatosen.

Dermatologie 2024 · 75:55–60  
<https://doi.org/10.1007/s00105-023-05255-x>  
 Angenommen: 19. Oktober 2023  
 Online publiziert: 20. November 2023  
 © The Author(s), under exclusive licence to Springer Medizin Verlag GmbH, ein Teil von Springer Nature 2023

# Genitoanale Infektionen durch Panton-Valentine-Leukozidin(PVL)-positiven *Staphylococcus aureus*

## Schmierinfektion oder sexuell übertragbare Erkrankung?

Galina Balakirski · Silke C. Hofmann

Zentrum für Dermatologie, Allergologie und Dermatochirurgie, Helios Universitätsklinikum Wuppertal, Wuppertal, Deutschland

### In diesem Beitrag

- Epidemiologie und klinische Relevanz
- Klinisches Spektrum
- Genitoanale Läsionen
- Risikofaktoren
- Diagnostik und Therapie
- Dekolonisation und Rezidivprophylaxe
- Schlussfolgerung

### Zusammenfassung

Panton-Valentine-Leukozidin (PVL) ist ein porenbildendes Exotoxin, das von bestimmten *Staphylococcus(S.)-aureus*-Stämmen produziert wird und für die erhöhte Virulenz des Erregers verantwortlich ist. So neigen die durch den PVL-positiven *S. aureus* verursachten Infektionen zu Rezidiven. In der Regel handelt es sich um Schmierinfektionen, die neben den klassischen mukokutanen Abszessen auch Follikulitiden und eitrige Lidrandentzündungen hervorrufen können. In den letzten Jahren wurden zudem rezidivierende, durch den PVL-positiven *S. aureus* verursachte, genitoanale Infektionen beschrieben. Hierbei handelt es sich in den meisten Fällen um eine sexuell übertragbare Erkrankung. Zurzeit wird davon ausgegangen, dass die meisten Infektionen aus dem Ausland importiert werden. Neben einer konsequenten Therapie dieser Infektionen sollte zur Rezidivprophylaxe eine Dekolonisation durchgeführt werden.

### Schlüsselwörter

Abszess · Kutane Infektion · Genitalregion · Analregion · Humanes Immundefizienzvirus

PVL(Panton-Valentine-Leukozidin)-positiver *Staphylococcus (S.) aureus* gehört in Europa zu den sog. „emerging“ Pathogenen [1, 2]. In den letzten Jahren wurden in Deutschland Ausbrüche insbesondere in Krankenhäusern (nosokomial) und in Kindertagesstätten beobachtet [3, 4]. Der Erreger kann zu rezidivierenden Lidrandentzündungen, mukokutanen Abszessen und Pyodermien sowie in seltenen Fällen zu Osteomyelitiden und schwer verlaufenden Pneumonien führen [5–7]. Zudem wird zunehmend über genitoanale Infektionen berichtet [8, 9].

Panton-Valentine-Leukozidin (PVL) ist ein porenbildendes Exotoxin, das von bestimmten *Staphylococcus(S.)-aureus*-Stämmen produziert wird und für die besondere Virulenz des Erregers ver-

antwortlich ist [10, 11]. Es besteht aus LukF- und LukS-Untereinheiten, die durch die entsprechenden LukF- und LukS-Gene kodiert werden [5]. Die Untereinheiten formen einen Heptamer, der in die Zellmembran der humanen Leukozyten (insbesondere neutrophilen Granulozyten, Monozyten und Makrophagen) eingebaut wird, diese schädigt und zur vorzeitigen, nicht kontrollierten Degranulation der reaktiven Zellinhalte führt [5, 10, 11]. Durch die Zerstörung der in der Haut befindlichen Immunzellen kann der Erreger einerseits der Immunantwort des Wirtes entgehen. Des Weiteren wird durch die Degranulation dieser Zellen eine überschießende Immunreaktion mit Schädigung des umliegenden Gewebes ausgelöst. Zudem wird die Möglichkeit der direkten PVL-induzierten Nekrose der



QR-Code scannen & Beitrag online lesen

**Tab. 1** Klinische Manifestationen und wichtige Differenzialdiagnosen, die durch PVL(Panton-Valentine-Leukozidin)-positive *S.(Staphylococcus)-aureus*-Stämme verursacht werden können. (Mod. nach [19])

Klinik bei PVL-positiven <i>S.-aureus</i> -Infektionen	
Allgemein	Speziell in der Genitoanalregion
Rezidivierende Abszesse, Furunkel und Karbunkel	Skrotalabszess
Rezidivierende Follikulitiden	Anal- bzw. Perianalabszess
Zellulitis	Glutealabszess
Eitrige Lidrandinfektionen	Penile Ulzera
Phlegmone	Follikulitis am Mons pubis
Nekrotisierende Pneumonie	Bartholinitis
Nekrotisierende Faszitis	Nekrotisierende Faszitis
Osteomyelitis, septische Arthritis und Pyomyositis	
Purpura fulminans	

Epithelzellen diskutiert. Hierbei wird der PVL-Heptamer in die Zellmembran der Epithelzellen eingebaut und schädigt die Zellen direkt [10, 11]. Diese Eigenschaften erlauben dem Erreger, schwere, hochentzündliche Läsionen hervorzurufen, die oft therapieresistent sind und rezidivieren.

**Epidemiologie und klinische Relevanz**

Die genaue Prävalenz von PVL-positiven *S.-aureus*-Stämmen ist schwer einzuschätzen. Sowohl Methicillin-sensible (MSSA) als auch Methicillin-resistente *S.-aureus*-Stämme können die Fähigkeit zur PVL-Produktion besitzen. Eine Studie aus den USA untersuchte alle *S.-aureus*-Isolate, die Haut- und Weichteilinfektionen verursachten, und zeigte, dass es sich hierbei in 78 % der Fälle um einen Methicillin-resistenten *S. aureus* (MRSA) handelte; 98 % dieser MRSA-Isolate waren PVL-positiv [12].

In Deutschland sind dagegen nur 6,2 % der MRSA-Isolate PVL-Bildner [2]. Allerdings wurden in einer retrospektiven Auswertung aus Deutschland bei etwa 51 % der durch *S. aureus* ausgelösten Haut- und Weichteilinfektionen PVL-positive Stämme nachgewiesen [13], sodass PVL-positive *S.-aureus*-Stämme im klinischen Alltag trotz relativ niedriger Gesamtprävalenz eine hohe klinische Relevanz besitzen. Hierzulande sind etwa 80 % der PVL-positiven *S.-aureus*-Stämme Methicillin-sensibel [14, 15].

Es wird angenommen, dass die meisten Infektionen mit PVL-positiven *S. aureus* aus dem Ausland importiert werden [8, 15–17]. Dabei spielen nicht nur die USA, Asien oder Australien als Herkunftsregio-

nen eine Rolle, sondern mittlerweile auch die Ukraine und Spanien [15].

**Klinisches Spektrum**

Die klinische Präsentation einer durch PVL-positive *S.-aureus*-Stämme hervorgerufenen Infektion kann stark variieren. Bei Kindern werden oft rezidivierende eitrige Lidrandinfektionen beobachtet. Bei Erwachsenen handelt es sich dagegen häufig um Follikulitiden und kutane Abszesse, die sowohl Haut als auch Schleimhaut (enoral, nasal, perianal und genital) betreffen können [8, 15, 18]. Auch ausgedehnte Infektionen mit Ausbildung von Furunkeln sind möglich (■ Tab. 1). Charakteristisch sind eine extreme Schmerzhaftigkeit und starke Entzündungsreaktion des umliegenden Gewebes. Ein weiteres typisches klinisches Merkmal stellen häufige Rezidive trotz konsequenter Therapie der Läsionen dar, wobei die Abstände zwischen den Rezidiven von wenigen Tagen bis hin zu 4 bis 6 Wochen variieren können [5, 8, 15, 19].

» **Charakteristisch sind extreme Schmerzhaftigkeit und starke Entzündungsreaktion des umliegenden Gewebes**

Oft vergehen mehrere Monate bis Jahre bis zur Identifikation des Pathogens und Einleitung der Maßnahmen zur Rezidivprophylaxe (s. Abschnitt „Dekolonisation und Rezidivprophylaxe“). Da die Patienten in der Regel bis zur korrekten Diagnosestellung mehreren (teilweise im stationären Rahmen durchgeführten) Eingriffen (z. B. Abszessspaltung) und antibiotischen Therapien unterzogen und für durchschnittlich 4 Wochen arbeitsunfähig werden [20],

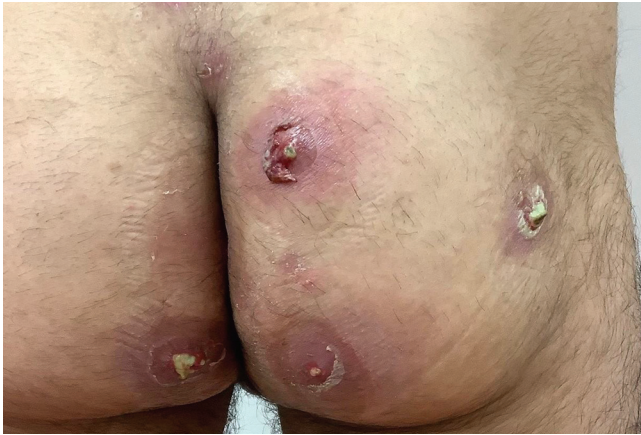sind die durch PVL-positive *S.-aureus*-Spezies verursachten Infektionen von hoher sozioökonomischer Relevanz.

In seltenen Fällen kann es sogar zu einer hämatogenen Erregerausbreitung mit schwer verlaufenden nekrotisierenden Pneumonien kommen, die klinisch den durch SARS-CoV-2-verursachten Pneumonien ähneln können [5–7]. Zudem werden insbesondere bei Kindern Osteomyelitiden durch die PVL-positiven *S.-aureus*-Stämme beobachtet [21].

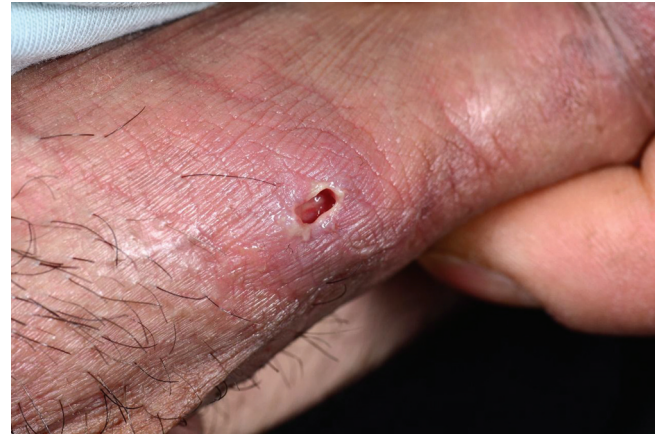**Genitoanale Läsionen**

Die Läsionen im Rahmen der Haut- und Weichteilinfektionen durch den PVL-positiven *S. aureus* können in allen Körperregionen auftreten. Besonders leicht dringt der Erreger an leichten Verletzungen wie Schürfwunden oder Insektenstichen in die Haut ein. Deshalb ist es nicht verwunderlich, dass die Läsionen auch in der genitoanal Region vorkommen können. Obwohl in Deutschland bereits gelegentlich über genitoanale Läsionen durch den PVL-positiven *S. aureus* berichtet wurde, die nicht eindeutig auf eine sexuell übertragbare Infektion zurückzuführen waren und auch auf eine Schmierinfektion hindeuten könnten, ist die Evidenz diesbezüglich noch sehr spärlich [8, 9]. Im Gegensatz dazu wird in anderen Ländern über häufige genitoanale Infektionen durch PVL-produzierende *S.-aureus*-Stämme als sexuell übertragbare Erkrankung berichtet. So konnte in einer spanischen Studie an den Personen, die den sog. Chemsex (Konsum von synthetischen Drogen in sexuellen Settings) praktizieren, gezeigt werden, dass es hierbei gehäuft zu genitoanal Infektionen mit *S. aureus* kommt [22]. Dabei handelte sich in 8 % der Fälle um einen MRSA, der zu 100 % PVL-produzierend war. Zudem zeigte sich in mehreren, sowohl US-amerikanischen als auch japanischen Studien, dass HIV(humanes Immundefizienzvirus)-positive homosexuelle Personen (Männer, die Sex mit Männern haben [MSM]) gehäuft gluteal, perianal, skrotal und perineal Abszesse entwickeln, für die PVL-positive *S.-aureus*-Stämme ursächlich sind [23–25]. Oft sind solche Läsionen auch mit anderen sexuell übertragbaren Erkrankungen wie Affenpocken oder Lues vergesellschaftet [25, 26].





**Abb. 1** ▲ Multiple, große, hochakute und extrem schmerzhaft gluteale Abszesse durch einen PVL (Panton-Valentine-Leukozidin)-positiven *Staphylococcus aureus* bei einem HIV-positiven Patienten. (Mit freundl. Genehmigung © Prof. Dr. med. Alexander Kreuter, Oberhausen)



**Abb. 2** ▲ Schmerzhaftes purulentes Ulkus am Penischaft durch einen PVL-positiven *Staphylococcus aureus*

Die klinische Ausprägung variiert von fulminanten, extrem schmerzhaften Abszessen (■ Abb. 1), Ulzerationen (■ Abb. 2) bis hin zu Follikulitiden. Auch asymptomatischer Trägerstatus wird gelegentlich im Rahmen eines STI (sexuell übertragbare Infektionen)-Screenings aufgedeckt [25]. Eine hämatogene Streuung des Erregers, ausgehend von Genitalläsionen, ist ebenfalls möglich, wobei schwere Krankheitsbilder wie nekrotisierende Pneumonie oder Sepsis entstehen können [27].

### Risikofaktoren

Als Hauptrisikofaktor für die Entwicklung einer Infektion mit einem PVL-positiven *S. aureus* gilt nach wie vor ein Auslandsaufenthalt, daher sollte die Anamnese stets die Frage nach Reisezielen vor Erstmanifestation der Beschwerden beinhalten [15–17].

Weitere Risikofaktoren sind Kontaktsportarten (wie Kampfsport), Aufenthalt in Jugendherbergen innerhalb Deutschlands, Benutzung fremder Bekleidung (wie Taucheranzüge) oder Badetücher. Nach aktuellen Erkenntnissen spielt auch der ungeschützte Geschlechtsverkehr (besonders der sog. Chemsex) eine Rolle bei der Übertragung des Erregers, insbesondere wenn es sich hierbei um genitoanale Läsionen handelt [22, 28]. Nassrasur im Intimbereich kann ebenfalls zur Ausbreitung des Pathogens genitoanal beitragen. Ansprechen dieser Risikofaktoren (■ Tab. 2)

im Rahmen der Anamnese kann zu einer schnellen Diagnosestellung beitragen.

### Diagnostik und Therapie

Bei Verdacht auf eine Infektion mit einem PVL-positiven *S. aureus* sind bakteriologische Abstriche von den Läsionen indiziert. Da die für die Indikation des Erregers notwendige PVL-PCR (Polymerasekettenreaktion) keine Standarduntersuchung darstellt, sollte das Vorgehen mit dem zuständigen mikrobiologischen Labor im Vorfeld besprochen werden. In den meisten Fällen reicht ein Hinweis auf dem Anforderungsschein, dass im Falle des *S.-aureus*-Nachweises eine PVL-PCR-Untersuchung angeschlossen werden soll.

Erfolgt die Vorstellung der Patienten im symptomfreien Intervall, werden Screeningabstriche der Nasenvorhöfe empfohlen [19]. Bei genitoanalen Läsionen in der Anamnese kann der Erreger in der Regel perianal oder inguinal nachgewiesen werden, sodass bei entsprechender Vorgeschichte zusätzliche Abstriche aus diesen Regionen erfolgen sollten [29, 30]. In den epidemiologischen Studien wurde über eine verbesserte Sensitivität der Diagnostik bei Ergänzung der Abstriche aus den Nasenvorhöfen mit Abstrichen von perianal berichtet [29]. Zudem konnte ein zusätzlich zum Abstrich aus den Nasenvorhöfen entnommener Abstrich von den Leisten die Detektionsrate eines PVL-positiven *S. aureus* gegenüber dem alleinigen Abstrich

aus den Nasenvorhöfen um 38 % steigern [30].

Zu unterscheiden sind Patienten mit rezidivierenden mukokutanen Abszessen außerhalb der Genitoanalregion. Hierbei handelt es sich meistens um gesunde, junge und immunkompetente Personen. Dagegen werden genitoanale Läsionen besonders häufig bei HIV-positiven MSM beobachtet. Bei genitoanalem Befall sollten daher ein STI-Screening und eine HIV-Diagnostik (sofern keine HIV-Infektion vorbekannt ist) angeschlossen werden. Bei bekannter HIV-Infektion ist die Bestimmung der Anzahl der CD4-positiven Zellen zur Beurteilung des Immunstatus zu empfehlen (■ Tab. 3; [25, 28]).

Die Therapie richtet sich nach der klinischen Ausprägung und den Komorbiditäten bzw. dem Immunstatus der Patienten. Dabei zählt der Genitoanalbereich zu den Risikolokalisationen, in denen eine dauerhafte Schädigung des Gewebes und irreversible Vernarbungen zu Funktionseinschränkungen (Strikturen der Urethra oder Verengung der Analöffnung) führen können. Außerdem können hier bei verzögerter Therapie tiefe Infektionen mit Befall der Beckenmuskulatur auftreten [5, 19].

» Bei Risikolokalisationen wird neben operativer Therapie eine systemische Antibiotikatherapie empfohlen

Aus diesem Grund wird in diesen Lokalisationen neben einer möglichen operati-

**Tab. 2** Risikofaktoren für die Übertragung von PVL(Panton-Valentine-Leukozidin)-positiven *S.(Staphylococcus)-aureus*-Stämmen. (Mod. nach [19, 29])

Allgemeine Risikofaktoren	Risikofaktoren für genitoanale Läsionen
Leben in Haushalten mit bekannten Trägern	HIV-Infektion, insbesondere bei erniedrigter Anzahl der CD4 <sup>+</sup> -Zellen < 50/μl oder hoher Viruslast
Enge sportliche Kontakte bzw. Kontaktsportarten, z. B. Wrestling, Rugby, Judo	MSM
Regelmäßiger Besuch von militärischen Trainingseinrichtungen oder Gymnastikhallen	Sexuelles Risikoverhalten (z. B. Chemsex)
Aufenthalt im außereuropäischen Ausland (insbesondere im südostasiatischen Raum, z. B. Japan, Thailand, Vietnam, aber auch in Australien und in den USA)	Ungeschützter Geschlechtsverkehr
Aufenthalt in Gemeinschaftseinrichtungen in Deutschland, z. B. Jugendherbergen, Gefängnisse, Flüchtlingsunterkünfte	Sexuell übertragbare Infektionen (z. B. Lues) in der Eigenanamnese
5 Cs: (nach Definition der US-amerikanischen CDC): Contaminated Items (z. B. Handtücher, Trainingsgeräte usw.) Close contact Crowding (enge Kontakte auf kleinem Raum) Cleanliness (mangelnde Sauberkeit) Cuts and other compromised skin integrity (Hauterkrankungen/Wunden)	Nassrasur im Genitalbereich
CDC Centers for Disease Control and Prevention (Zentren für Krankheitskontrolle und -prävention), HIV humanes Immundefizienzvirus, MSM Männer, die Sex mit Männern haben	

**Tab. 4** Darstellung geeigneter Antibiotika zur Therapie (als Monotherapie) der durch PVL-positive *S.-aureus*-Stämme verursachten mukokutanen Infektionen. (In Anlehnung an [5, 19])

	MSSA	MRSA
Ambulant	<b>1. Wahl:</b> Cotrimoxazol 2- bis 3-mal 160/800 mg Doxycyclin 2-mal 100 mg Clindamycin 3-mal 600 mg <b>2. Wahl:</b> Cefalexin 3-mal 1,0 g Cefadroxil 2-mal 1,0 g Amoxicillin/Clavulansäure 2-mal 875/125 mg <b>3. Wahl:</b> Levofloxacin 1- bis 2-mal 500 mg Moxifloxacin 1-mal 400 mg (cave: Nebenwirkungsprofil!)	<b>1. Wahl:</b> Cotrimoxazol 2- bis 3-mal 160/800 mg oder Doxycyclin 2-mal 100 mg (jeweils ± Rifampicin 1-mal 600 mg) Linezolid 2-mal 600 mg Clindamycin 3-mal 600 mg (nur nach Antibiogramm, nicht empirisch) <b>2. Wahl:</b> Levofloxacin 1- bis 2-mal 500 mg Moxifloxacin 1-mal 400 mg (cave: Nebenwirkungsprofil!)
Stationär	Flucloxacillin 4-mal 2–3 g i.v. Cefazolin 3-mal 2 g i.v.	Linezolid 2-mal 600 mg i.v. Daptomycin 8–10 mg/kgKG i.v. (Vancomycin 30 mg/kgKG i.v.)
Die Therapiedauer beträgt meist zwischen 5 und 14 Tagen und ist befundadaptiert MSSA Methicillin-sensibler <i>Staphylococcus aureus</i> , MRSA Methicillin-resistenter <i>Staphylococcus aureus</i> , KG Körpergewicht		

ven Therapie mit Eröffnung und Drainage der Abszesse auch eine systemische Antibiotikatherapie empfohlen [5, 19]. Die Auswahl des geeigneten Antibiotikums erfolgt gemäß dem Resistogramm. Empirische Therapieoptionen sind in **Tab. 4** dargestellt. Bei kleinen Läsionen außerhalb der Risikolokalisationen (**Tab. 5**) ohne Allgemeinsymptome wie Fieber, Schüt-

telfrost oder Reduktion des Allgemeinzustands können bei immunkompetenten Patienten eine chirurgische Therapie und lokale desinfizierende Maßnahmen ausreichend sein [5, 19].

**Tab. 3** Empfehlung für zusätzliche Diagnostik bei genitoanal Infektionen mit PVL-positivem *Staphylococcus aureus*. (In Anlehnung an [25])

Diagnostische Maßnahmen
Allgemeines STI-Screening
HIV-Serologie (falls HIV-Infektion nicht bekannt)
Anzahl der CD4 <sup>+</sup> -Zellen und HIV-Viruslast (falls HIV-Infektion bekannt)
Hepatitis-B- und -C-Serologie (falls nicht im STI-Screening enthalten)
Proktoskopie zum Ausschluss AIN bei MSM
Gynäkologische Untersuchung zum Ausschluss CIN bei Frauen
Enorale Untersuchung zum Ausschluss HPV-assoziiierter Läsionen
Allgemeine dermatologische Untersuchung zum Ausschluss Kaposi-Sarkom bei MSM
STI sexuell übertragbare Infektionen, HIV humanes Immundefizienzvirus, AIN anale intraepitheliale Neoplasie, MSM Männer, die Sex mit Männern haben, CIN zervikale intraepitheliale Neoplasie, HPV humane Papillomviren

### Dekolonisation und Rezidivprophylaxe

Die Dekolonisation erfolgt über die Dauer von mindestens 5 Tagen, wobei das Vorgehen identisch ist mit dem bei der MRSA-Dekolonisation (**Tab. 6**). Dabei sollte auch auf die Dekolonisation der Umgebung und insbesondere von Sanitäreinrichtungen (Toilette, Dusche, Badewanne) geachtet werden. Die Dekolonisation der besiedelten, aber asymptomatischen Partner ist für den Erfolg der Maßnahmen entscheidend [19].

Es gibt Hinweise, dass die Benutzung von Kondomen das Risiko einer Besiedelung mit MRSA in der Genitoanalregion reduzieren kann [30].

### Schlussfolgerung

Es existieren weltweit zahlreiche Berichte über genitoanale und gluteale Infektionen durch den PVL-positiven *S. aureus*. Diese stammen zum größten Teil aus den USA und dem asiatischen Raum [23–25], aber auch aus Spanien [22]. In Deutschland liegen zurzeit nur vereinzelte Berichte über genitoanale Abszesse durch einen PVL-positiven *S. aureus* vor [8, 9]. Dennoch kann die Globalisierung zur Verbreitung der pathogenen Erreger beitragen,

**Tab. 5** Risikolokalisationen der durch PVL-positiven *Staphylococcus aureus* hervorgerufenen Läsionen, die zusätzlich zu chirurgischer Revision und lokalen antiseptischen Maßnahmen eine orale oder i.v.-Antibiotikatherapie notwendig machen. (In Anlehnung an [5, 19])

Risikolokalisationen für schwere Verläufe mit ggf. Vernarbung
Gesicht
Hals
Hände
Genitalbereich
Perineum
Analregion

sodass in den nächsten Jahren eine Zunahme solcher Infektionen zu erwarten ist. Die Beachtung der entsprechenden Risikofaktoren (s. **Tab. 2**) erlaubt eine schnelle Diagnosestellung und optimale Beratung und Therapie der betroffenen Patienten.

#### Fazit für die Praxis

- Neben den klassischen rezidivierenden mukokutanen Abszessen, Follikulitiden oder eitrigem Lidrandinfektionen kann eine Infektion mit einem PVL-positiven *S. aureus* (MRSA oder MSSA) ausgeprägte genitoanale Läsionen hervorrufen.
- Bei Infektionen mit PVL-positivem *S. aureus* in der Genitoanalregion handelt es sich in den meisten Fällen um eine sexuell übertragbare Infektion.
- Am häufigsten sind bei genitoanalen Läsionen HIV-positive Patienten, MSM, und Patienten mit sexuellem Risikoverhalten (Chemsex) betroffen.
- Bei genitoanalen Infektionen sollten ein STI-Screening und eine HIV-Testung (bzw. bei vorbekannter HIV-Infektion die Bestimmung des Immunstatus) erfolgen.
- Zusätzlich zur Therapie der akuten Läsionen ist eine Dekolonisation der Patienten und ihrer Partner (bzw. enger Kontaktpersonen) zwecks Rezidivprophylaxe zwingend erforderlich.
- Es gibt Hinweise, dass die Benutzung von Kondomen das Risiko einer Besiedelung mit MRSA in der Genitoanalregion reduzieren kann.

**Tab. 6** Empfohlene Maßnahmen bei durch PVL(Panton-Valentine-Leukozidin)-positive *S. (Staphylococcus)-aureus*-Stämme verursachten mukokutanen Infektionen zur Rezidivprävention sowie zur Vermeidung einer weiteren Erregerausbreitung im häuslichen Umfeld. (Mod. nach [31, 32])

Empfohlene Maßnahmen zur Prävention der Erregerausbreitung	
Dekolonisationsmaßnahmen an 5 aufeinanderfolgenden Tagen (inklusive simultane Dekolonisation betroffener Partner oder weiterer betroffener Kontaktpersonen)	Hygienemaßnahmen im häuslichen Umfeld
Dekolonisation der Nase (3-mal täglich), z. B. mittels einer Mupirocin-haltigen Nasensalbe	Keine gemeinsame Nutzung von Hand- und Badetüchern
Dekolonisation enoral durch Mund- und Rachenspülung (2-mal täglich), z. B. mittels Octenidin-Mundspülung oder Chlorhexidin 0,2%-Mundspülung	Bettwäsche zumindest jeden 2. Tag, Hand-/Badetücher täglich wechseln und bei mindestens 60 °C (optimal bei 90 °C) waschen
Verwendung von Einmalzahnbürsten während der Dekolonisation; Zahnbürstenwechsel nach Beendigung der Therapie	Täglicher Wechsel der Körperwäsche (bei mindestens 60 °C [optimal bei 90 °C] waschen)
Desinfizierende Ganzkörperwäsche (1-mal täglich) inklusive Haare, Genital- und Analbereich, z. B. mittels Chlorhexidin- oder Octenidin-Waschlotion	Desinfektion oder Austausch von körperrnah eingesetzten Reinigungs- und Pflegeutensilien (Bürsten, Haarspangen, Brillengestelle, Schmuck, Nagelschere, Uhrarmband etc.)
	Desinfektion der handberührten Flächen und Sanitäreinrichtungen im Haushalt
	Regelmäßiges Händewaschen/alkoholische Händedesinfektion
	Verwendung von Flüssigseifenspendern anstelle von Seifenstücken
	Verzicht auf Rasur oder Epilation zur Vermeidung von Verletzungen der Hautoberfläche, stattdessen Verwendung von Clippern mit Einmalscherköpfen oder Nutzung von Haarentfernungscremes (cave: kontaktallergische bzw. irritative Reaktionen möglich)
	Verwendung von Deo-Spray anstatt von Deo-Roller oder -Sticks
	Benutzung von Kondomen bei Geschlechtsverkehr

#### Korrespondenzadresse

**Dr. med. Galina Balakirski**

Zentrum für Dermatologie, Allergologie und Dermatochirurgie, Helios Universitätsklinikum Wuppertal  
Heusnerstr. 40, 42283 Wuppertal, Deutschland  
galina.balakirski@helios-gesundheit.de

#### Einhaltung ethischer Richtlinien

**Interessenkonflikt.** G. Balakirski und S.C. Hofmann geben an, dass kein Interessenkonflikt besteht.

Für diesen Beitrag wurden von den Autorinnen keine Studien an Menschen oder Tieren durchgeführt. Für die aufgeführten Studien gelten die jeweils dort angegebenen ethischen Richtlinien. Für Bildmaterial oder anderweitige Angaben innerhalb des Manuskripts, über die Patient/-innen zu identifizieren sind, liegt von ihnen und/oder ihren gesetzlichen Vertretern/Vertreterinnen eine schriftliche Einwilligung vor.

#### Literatur

1. Klein S, Menz MD, Zanger P et al (2019) Increase in the prevalence of Panton-valentine leukocidin and clonal shift in community-onset methicillin-resistant staphylococcus aureus causing skin and soft-tissue infections in the rhine-Neckar region, Germany, 2012–2016. *Int J Antimicrob Agents* 53(3):261–267
2. Klein S, Julius Hanneken J, Zanger P et al (2020) Entry of panton-valentine leukocidin-positive methicillin-resistant staphylococcus aureus into the hospital: prevalence and population structure in Heidelberg, Germany 2015–2018. *Sci Rep* 10(1):13243
3. Wagenlehner FME, Naber KG, Bambi E et al (2007) Management of a large healthcare-associated outbreak of panton-valentine leukocidin-positive methicillin-resistant staphylococcus aureus in Germany. *J Hosp Infect* 67(2):114–120
4. Leistner R, Kola A, Gastmeier P et al (2017) Pyoderma outbreak among kindergarten-families: association with a panton-valentine leukocidin (PVL)-producing *S. aureus* strain. *PLoS ONE* 12(12):e189961

5. Leistner R, Hanitsch LG, Krüger R et al (2022) Skin infections due to panton-valentine leukocidin-producing *S. Aureus*. Dtsch Arztebl Int 119:775–784
6. Labandeira-Rey M, Couzon F, Boisset S et al (2007) Staphylococcus aureus panton-valentine leukocidin causes necrotizing pneumonia. Science 315(5815):1130–1133
7. Pimentel de Araujo F, Monaco M, Del Grosso M et al (2021) Staphylococcus aureus clones causing osteomyelitis: a literature review (2000–2020). J Glob Antimicrob Resist 26:29–36
8. Förster M, Megahed M, Bieber T et al (2019) Recurrent cutaneous abscesses due to panton-valentine leukocidin (PVL)-positive staphylococcus aureus in immunocompetent patients with travel history: an increasing problem. J Dtsch Dermatol Ges 17(8):840–843
9. Busch D, Schliep S, Berking C, Bosch-Voskens C (2023) Ein Lues-ähnliches Bild verursacht durch PVL-positive Staphylokokken. J Dtsch Dermatol Ges 21(Suppl2):34–35
10. Löffler B, Hussain M, Grundmeier M et al (2010) Staphylococcus aureus panton-valentine leukocidin is a very potent cytotoxic factor for human neutrophils. PLoS Pathog 6(1):e1000715
11. Chi CY, Lin CC, Liao IC et al (2014) Panton-valentine leukocidin facilitates the escape of staphylococcus aureus from human keratinocyte endosomes and induces apoptosis. J Infect Dis 209(2):224–235
12. Moran GJ, Krishnadasan A, Gorwitz RJ et al (2006) Methicillin-resistant *S. Aureus* infections among patients in the emergency department. N Engl J Med 355:666–674
13. Friesen J, Neuber R, Fuhrmann J et al (2020) Panton-valentine leukocidin-positive staphylococcus aureus in skin and soft tissue infections from primary care patients. Clin Microbiol Infect 26(10):1416.e1–1416.e4
14. Rentinck MN, Kruger R, Hoppe PA et al (2021) Skin infections due to panton-valentine leukocidin (PVL)-producing *S. Aureus*-cost effectiveness of outpatient treatment. PLoS ONE 16:e253633
15. Balakirski G, Hischebeth G, Bieber T et al (2021) Recurrent mucocutaneous abscesses due to PVL-positive staphylococcus aureus: medium-term effectiveness of bacterial decolonization. J Dtsch Dermatol Ges 19(8):1211–1213
16. Nurjadi D, Friedrich-Jänicke B, Schäfer J et al (2015) Skin and soft tissue infections in intercontinental travellers and the import of multi-resistant staphylococcus aureus to europe. Clin Microbiol Infect 21(6):567.e1–567.e10
17. Nurjadi D, Fleck R, Lindner A et al (2019) Import of community-associated, methicillin-resistant staphylococcus aureus to europe through skin and soft-tissue infection in intercontinental travellers, 2011–2016. Clin Microbiol Infect 25(6):739–746
18. Hoppe PA, Hanitsch LG, Leistner R et al (2018) Periorbital infections and conjunctivitis due to panton-valentine leukocidin (PVL) positive staphylococcus aureus in children. BMC Infect Dis 18(1):371
19. Balakirski G, Hischebeth G, Altengarten J et al (2020) Recurrent mucocutaneous infections caused by PVL-positive staphylococcus aureus strains: a challenge in clinical practice. J Dtsch Dermatol Ges 18(4):315–322
20. Lindner AK, Hommes F, Nikolai O et al (2022) Imported panton-valentine leukocidin (PVL)-positive staphylococcus aureus skin infections: patients' perspective on quality of life and quality of medical care. J Travel Med 29:taac47
21. de Pimentel Araujo F, Monaco M, Del Grosso M et al (2021) Staphylococcus aureus clones causing osteomyelitis: a literature review (2000–2020). J Glob Antimicrob Resist 26:29–36
22. De La Mora L, Pitart C, Morata L et al (2023) Increasing of new CA-MRSA infections detected in people living with HIV who engage in chemsex in barcelona: an ambispective study. Infect Dis Ther 12(8):2179–2189
23. Shinohara K, Uehara Y, Teruya K et al (2023) Emergence of community-associated methicillin-resistant staphylococcus aureus ΨUSA300 among Japanese people with HIV, resulted from stepwise mutations in 2010s. Sci Rep 13(1):8322
24. Ogawa Y, Kasahara K, Asada T et al (2019) Scrotal ulcer due to community-acquired methicillin-resistant staphylococcus aureus USA300 clone in an HIV-positive man who has sex with men in Japan: a case report. Int J STD Aids 30(12):1229–1231
25. Yeung H, Luk KM, Chen SC et al (2019) Dermatologic care for lesbian, gay, bisexual, and transgender persons: epidemiology, screening, and disease prevention. J Am Acad Dermatol 80(3):591–602
26. Adachi E, Ikeuchi K, Otani A et al (2023) Mpox associated with panton-valentin leukocidin-producing methicillin-resistant staphylococcus aureus among people with HIV. J Infect Chemother 29(7):710–712
27. Jung N, Lehmann C, Hellmann M et al (2008) Necrotizing pneumonia caused by panton-Valentine leukocidin-producing staphylococcus aureus originating from a bartholin's abscess. Infect Dis Obstet Gynecol 2008:491401
28. Crum-Cianflone NF, Burgi AA, Hale BR (2007) Increasing rates of community-acquired methicillin-resistant staphylococcus aureus infections among HIV-infected persons. Int J STD Aids 18(8):521–526
29. Szumowski JD, Wener KM, Gold HS et al (2009) Methicillin-resistant staphylococcus aureus colonization, behavioral risk factors, and skin and soft-tissue infection at an ambulatory clinic serving a large population of HIV-infected men who have sex with men. Clin Infect Dis 49(1):118–121
30. Peters PJ, Brooks JT, Limbago BB et al (2011) Methicillin-resistant staphylococcus aureus colonization in HIV-infected outpatients is common and detection is enhanced by groin culture. Epidemiol Infect 139(7):998–1008
31. Bagge K, Benfield T, Westh H, Bartels MD (2019) Eradicating MRSA carriage: the impact of throat carriage and panton-valentine leukocidin genes on success rates. Eur J Clin Microbiol Infect Dis 38(4):683–688
32. - Dekolonisationsmaßnahmen bei Besiedlung mit PVL-positiven Staphylokokken. Institut für Hygiene und Umweltmedizin, Charité – Universitätsmedizin Berlin. Stand 13.12.2016. [https://hygiene.charite.de/fileadmin/user\\_upload/microsites/m\\_cc05/hygiene/Dekolonisationsregime\\_VS9.pdf](https://hygiene.charite.de/fileadmin/user_upload/microsites/m_cc05/hygiene/Dekolonisationsregime_VS9.pdf). Zugriffen: 20. Sept. 2023

**Keywords**

Abscess · Skin infection · Genital area · Anal area · Human immunodeficiency virus

**Hinweis des Verlags.** Der Verlag bleibt in Hinblick auf geografische Zuordnungen und Gebietsbezeichnungen in veröffentlichten Karten und Institutsadressen neutral.

# Hautkrebsfrüherkennung in der alternden Bevölkerung Sachsen-Anhalts

## Inanspruchnahme sowie förderliche und hinderliche Faktoren

S. Walter<sup>1</sup> · C. Hasenpusch<sup>2</sup> · I. Hrudey<sup>1</sup> · J. Holstiege<sup>3</sup> · J. Bätzing<sup>3</sup> · H. Faßhauer<sup>2</sup> · S. March<sup>2</sup> · E. Swart<sup>1</sup> · C. Stallmann<sup>1</sup>

<sup>1</sup> Institut für Sozialmedizin und Gesundheitssystemforschung, Medizinische Fakultät, Otto-von-Guericke-Universität, Magdeburg, Deutschland

<sup>2</sup> Fachbereich Soziale Arbeit, Gesundheit und Medien, Hochschule Magdeburg-Stendal, Magdeburg, Deutschland

<sup>3</sup> Fachbereich Epidemiologie und Versorgungsatlas, Zentralinstitut für die Kassenärztliche Versorgung in Deutschland, Berlin, Deutschland

### Zusammenfassung

**Hintergrund:** Das gesetzliche Hautkrebscreening (gHKS) kann einem schweren Krankheitsverlauf von verschiedenen Hautkrebsarten vorbeugen. Das Beispiel des malignen Melanoms zeigt, dass es angesichts des hohen durchschnittlichen Erkrankungsalters von 62 Jahren (Frauen) und 68 Jahren (Männer) für die alternde Bevölkerung bedeutsam ist. Für Sachsen-Anhalt (ST) als ein vom demografischen Wandel besonders betroffenes Land gibt es für das gHKS wenige Daten zur ausführlichen Abbildung der Nutzung.

**Ziel:** Für die Studie werden die Teilnahmeraten des gHKS für Personen ab 55 Jahren in ST im Vergleich zum restlichen Bundesgebiet dargestellt. Gründe und Barrieren der Teilnahme aus Sicht der Inanspruchnahmeberechtigten sowie mögliche Handlungsfelder werden aufgezeigt.

**Material und Methoden:** Für die Zielgruppe werden deutschlandweite ambulante vertragsärztliche Abrechnungsdaten zum gHKS von 2011 bis 2020 quer- und längsschnittlich analysiert. Leitfadengestützte Telefoninterviews mit 18 Einwohner\*innen dienen unter Anwendung der qualitativen Inhaltsanalyse nach Kuckartz der Identifikation von Gründen und Barrieren der Inanspruchnahme des gHKS.

**Ergebnisse:** Das gHKS wurde in ST und dem restlichen Bundesgebiet 2011 bis 2020 selten und unregelmäßig in Anspruch genommen – die jährliche Inanspruchnahmerate lag jeweils ca. bei 8,0 % (Bundesdurchschnitt: 8,4 %). Etwa 50 % der anspruchsberechtigten Personen ab 55 Jahren nahmen zwischen 2011 und 2020 gar nicht am gHKS teil. Die höchsten Inanspruchnahmeraten hatten Männer zwischen 70 und 79 Jahren. Neben kreisspezifischen Unterschieden, die auf mögliche Versorgungslücken hindeuten, scheinen insbesondere Informationsdefizite die geringe Teilnahme zu bedingen.

**Diskussion:** Die geringe Inanspruchnahme des gHKS u. a. aufgrund von Informationsdefiziten unter den Anspruchsberechtigten erfordert zielgruppenspezifische Informationsangebote.

### Schlüsselwörter

Krebsfrüherkennungsprogramm · Screening · Prävention · Melanom · Ältere Bevölkerung



Tab. 1 Charakteristika der Interviewteilnehmenden, N = 18			
Merkmal/Kriterium	Ausprägung	N	(%)
Geschlecht	Männlich	7	39
	Weiblich	11	61
Region	Magdeburg	8	44
	Halle (Saale)	4	22
	LK Mansfeld-Südharz	2	11
	LK Börde	4	22
Alter (in Jahren)	Durchschnitt	62	–
Teilnahme gHKS	Bereits mindestens 1-mal	13	72
	Davon männlich	5	28

## Hintergrund

Bösartige Neubildungen der Haut gehören zu den häufigsten Krebsarten in Deutschland [1, 2]. Bei den vorrangig vorkommende Hautkrebsformen wird zwischen malignen Melanomen (schwarzer Hautkrebs) und nichtmelanotischen Melanomen (heller Hautkrebs) – wie das Basalzellkarzinom und das Plattenepithelkarzinom – unterschieden [2]. Das maligne Melanom stellt aufgrund der hohen Wahrscheinlichkeit der Metastasenbildung die bösartigste Tumorform dar [3]. Im Jahr 2018 lag die Inzidenzrate des malignen Melanoms in Deutschland je 100.000 Personen bei 18,9 (Frauen) bzw. 20,2 (Männer). Geschlechtsspezifische Differenzen zeigen sich im mittleren Erkrankungsalter, bei 62 (Frauen) bzw. 68 Jahren (Männer) [2]. Die hellen Hautkrebsformen treten im Vergleich zum schwarzen Hautkrebs häufiger auf [2]. Die Inzidenzrate für die nichtmelanotischen Hautkrebserkrankungen betrug 2018 bei Frauen 122,4 und bei den Männern 152,2 je 100.000 Personen [2]; 75% der hellen Hautkrebsform sind Basalzellkarzinome und 25% Plattenepithelkarzinome [2]. Männer erkranken an hellem Hautkrebs häufiger als Frauen [2]. Sowohl bei dem schwarzen als auch bei dem hellen Hautkrebs ist die Erkrankungshäufigkeit altersabhängig: Das Erkrankungsrisiko steigt mit zunehmendem Alter, die meisten Hautkrebserkrankungen werden zwischen 75 und 79 Jahren diagnostiziert [3, 4].

Maligne Veränderungen der Haut und deren Vorstufen sollen im Rahmen des Hautkrebsscreenings frühzeitig erkannt werden, um die Heilungschancen durch eine frühzeitig eingeleitete Therapie zu erhöhen und weitere Morbidität zu ver-

hindern [3, 5]. Aufgrund der hohen Prävalenz nahm der Gemeinsame Bundesausschuss das gesetzliche Hautkrebscreening (gHKS) zum 01.07.2008 als präventive Regelleistung in den Abrechnungskatalog der gesetzlichen Krankenversicherung (GKV) auf [6]. Seitdem besteht für gesetzlich Versicherte ab 35 Jahren alle 2 Jahre ein kostenfreier Anspruch auf eine standardisierte Ganzkörperinspektion der Haut durch Dermatolog\*innen oder Allgemeinmediziner\*innen mit entsprechender Zusatzqualifikation, wobei Letztere bundesweit bevorzugt zur Leistungserbringung aufgesucht werden [7].

Mit 27,6% hat Sachsen-Anhalt (ST) aktuell den im Bundesvergleich höchsten Anteil an über 65-jährigen Einwohner\*innen (EW) [8] – Tendenz steigend. Eine regelmäßige, informierte Inanspruchnahme des gHKS scheint trotz mangelnder Erkenntnisse zur Mortalitätssenkung [7] in Anbetracht des mit dem Alter steigenden Risikos für eine Hautkrebserkrankung für die alternde Bevölkerung in ST relevant. Bisher liegen jedoch kaum Erkenntnisse zur jährlichen sowie zur regelmäßigen Inanspruchnahme des gHKS für ST vor. Mit diesem Beitrag werden neben den Inanspruchnahmeraten für ST im Bundesvergleich auch förderliche und hinderliche Faktoren, die bei Personen ab 55 Jahren in ST zur (Nicht-)Teilnahme am gHKS führen, analysiert und in abschließenden Empfehlungen für eine gesteigerte informierte Inanspruchnahme diskutiert.

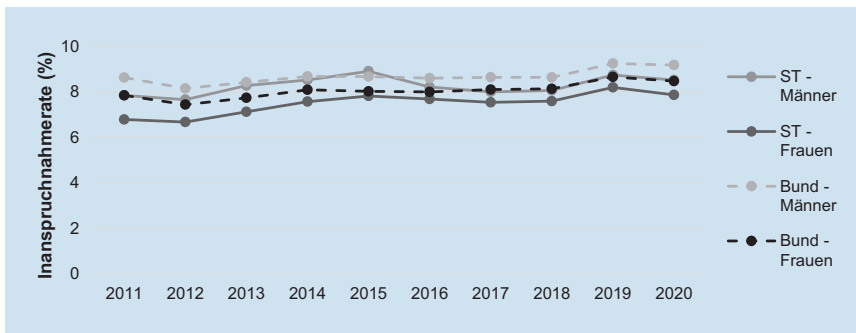
## Methodik

Die Inanspruchnahme von Leistungen der Primär- und Sekundärprävention, unter anderem des gHKS, wurde in der vom Europäischen Fonds für regionale Ent-

wicklung (EFRE) und dem Land Sachsen-Anhalt geförderten Studie „Prävention im Alter Sachsen-Anhalt“ (PrimA LSA) multimethodisch exploriert. Als Teilprojekt des Forschungsverbundes „Autonomie im Alter“ (AiA) wurden durch das Institut für Sozialmedizin und Gesundheitssystemforschung der Medizinischen Fakultät der Otto-von-Guericke-Universität Magdeburg und den Fachbereich Soziale Arbeit, Gesundheit und Medien der Hochschule Magdeburg-Stendal (Vorhabenummern: ZS/2019/07/99610, ZS/2020/06/145442) die Inanspruchnahme und Determinanten von GKV-finanzierten Präventionsleistungen bei Menschen ab 55 Jahren in ST untersucht mit dem Ziel, Ansätze für die Steigerung der (informierten) Inanspruchnahme abzuleiten. Das gesamte Studiendesign ist an anderer Stelle detailliert publiziert [9].

Im vorliegenden Beitrag wird die Inanspruchnahme des gHKS mittels kassenübergreifender, vertragsärztlicher Abrechnungsdaten entsprechend dem Einheitlichen Bewertungsmaßstab (EBM) gemäß § 295 Sozialgesetzbuch V (SGB V) im Beobachtungszeitraum 2011 bis 2020 quer- und längsschnittlich analysiert. Die Daten liegen aggregiert nach Geschlecht und Altersklassen für ST und dessen 14 Landkreise und kreisfreie Städte (LK) sowie als Vergleichswerte für das restliche Bundesgebiet insgesamt sowie gesondert für Berlin, die restlichen östlichen (ÖBL, ohne ST) und westlichen Bundesländer (WBL, ohne Bayern und Baden-Württemberg) vor. Die direkte Alters- und Geschlechtsstandardisierung erfolgte unter Verwendung der Alters- und Geschlechtsstruktur aller gesetzlich Krankenversicherten des Jahres 2011.

Für die längsschnittliche Analyse wurde eine Kohorte aus Versicherten ab 50 Jahren gebildet, die seit 2011 durchgängig in den vertragsärztlichen Abrechnungsdaten beobachtet werden und bis einschließlich 2020 jährlich (beliebige) vertragsärztliche Leistungen in Anspruch genommen hatten. Insgesamt umfasste die Studienpopulation für die querschnittliche Analyse im Jahr 2020 für ST 932.335 Personen ( $N_{\text{Bund ohne ST}} = 18.802.525$ ). Die längsschnittlichen Inanspruchnahmeraten am gHKS wurden anhand der Regelmäßigkeit



**Abb. 1** ▲ Inanspruchnahme des gesetzlichen Hautkrebsscreenings bei Personen ab 55 Jahren in Sachsen-Anhalt (ST) und im restlichen Bundesgebiet nach Geschlecht, 2011 bis 2020

der Teilnahme über 10 Jahre wie folgt ausgewiesen:

- regelmäßige, turnusgemäße Inanspruchnahme (5-mal in 10 Jahren als maximale Anspruchsberechtigung),
- unregelmäßige Inanspruchnahme (1- bis 4-mal in 10 Jahren),
- Nicht-Inanspruchnahme (0-mal in 10 Jahren).

Als Einschlusskriterien für die Inanspruchnahme am gHKS galt die vertragsärztliche Abrechnung der EBM-Nr. 01745.

Die Inanspruchnahmeraten werden durch qualitativ erhobene subjektive Patientenperspektiven ergänzt. Dazu wurden leitfadengestützte Telefoninterviews mit Sachsen-Anhalter\*innen ab 55 Jahren geführt. Studienteilnehmer\*innen aus je 2 ländlich und städtisch geprägten Regionen in ST wurden über beigelegte Flyer einer schriftlichen Befragung sowie durch die direkte Ansprache von Kontakten des Studienteams rekrutiert [9]. Insgesamt wurden 18 Personen zu ihrem Wissen, der Einstellung und der Inanspruchnahme verschiedener präventiver Regelleistungen sowie zu förderlichen und hinderlichen Faktoren bezüglich der Teilnahme befragt. In **Tab. 1** sind die Charakteristika der Interviewteilnehmenden ersichtlich.

Die Telefoninterviews wurden als Audiodateien aufgezeichnet und wortwörtlich transkribiert. Die qualitative Inhaltsanalyse erfolgte softwaregestützt mit MAXQDA (VERBI Software GmbH, Berlin) nach Kuckartz [10]. Auf Grundlage des Interviewleitfadens wurden zunächst deduktiv Haupt- und Unterkategorien abgeleitet, und ein Kodierleitfaden wurde erstellt. Weitere (Unter-)Kategorienbildung erfolgte induktiv entsprechend

dem Interviewmaterial. Insgesamt wurden 9 Haupt- und 18 Unterkategorien gebildet. Zwei Personen kodierten die Interviews anhand des stetig erweiterten Kodierleitfadens unabhängig voneinander. Die Kodierungen wurden anschließend verglichen, bei Diskrepanzen mit einer weiteren Person diskutiert und basierend auf der konsensuellen Methode angeglichen [11].

## Ergebnisse

Seit 2011 wurde das gHKS jährlich in ST und im übrigen Bundesgebiet kontinuierlich von etwa 8,0% der Anspruchsberechtigten ab 55 Jahren in Anspruch genommen. Dabei wurde das gHKS zwischen 2011 und 2020 im übrigen Bundesgebiet ohne ST von Personen ab 55 Jahren etwas häufiger in Anspruch genommen (im Mittel 8,4%) als in ST (im Mittel 7,9%) – ausgenommen dem Jahr 2015, in dem die Teilnahme am gHKS bei Männern in ST über dem Bundesdurchschnitt lag (**Abb. 1**). Über alle Jahre hinweg nahmen im übrigen Bundesgebiet und in ST insgesamt mit etwa 1 bis 2 Prozentpunkten mehr Männer als Frauen ab 55 Jahren am gHKS teil, wobei sich die Inanspruchnahmeraten beider Geschlechter ab 2016 etwas annäherten.

Frauen zwischen 55 und 69 Jahren in ST und dem übrigen Bundesgebiet nahmen das gHKS 2011 bis 2020 öfter in Anspruch als die gleichaltrigen Männer. Ab 70 Jahren wurde das gHKS dagegen öfter durch Männer als durch gleichaltrige Frauen sowohl in ST als auch dem übrigen Bundesgebiet in Anspruch genommen (**Tab. 2**). Die Inanspruchnahmerate des gHKS stieg bei Frauen und Männern zwischen 55 und 69 Jahren an. Die höchsten Werte werden über den gesamten Untersuchungs-

zeitraum 2011 bis 2020 bei den 70- bis 79-jährigen Frauen und Männern beobachtet. Ab etwa 80 Jahren nehmen in ST und dem übrigen Bundesgebiet erneut weniger Frauen und Männer am gHKS teil.

Auch im regionalen Vergleich wurde das gHKS von Personen ab 55 Jahren in ST 2011 bis 2020 seltener in Anspruch genommen. Die Inanspruchnahme für ST (Mittelwert  $[MW]_{2011-2020} = 8,9\%$ ) ist deutlich niedriger als in Berlin ( $MW_{2011-2020} = 10,4\%$ ), den übrigen ÖBL ( $MW_{2011-2020} = 10,5\%$ ) und den WBL ( $MW_{2011-2020} = 9,3\%$ ), wobei sich seit 2015 die Raten an Letztere annähern (**Abb. 2**).

Zwischen 2011 und 2020 hätten die Anspruchsberechtigten turnusgemäß 5-mal am gHKS teilnehmen können. Dem kamen v. a. Männer (5,2%) und Frauen (4,8%) aus den restlichen ÖBL nach. In ST nahmen lediglich 3,5% der Frauen und 3,8% der Männer ab 55 Jahren regelmäßig am gHKS teil – was jeweils mit den Werten der WBL vergleichbar ist (**Abb. 3**). In ST, den restlichen ÖBL und den WBL überwiegt der Anteil an Personen, die zwischen 2011 und 2020 gar nicht am gHKS teilnahmen (Range: 50,4% [Frauen in den ÖBL] – 55,7% [Männer in ST]), deutlich gegenüber der unregelmäßigen Inanspruchnahme. Dagegen ist – mit geringerem Unterschied – die Rate der unregelmäßigen Inanspruchnahme in Berlin etwas höher als die der Nicht-Teilnahme zwischen 2011 und 2020. In ST liegen die Nicht-Inanspruchnahmeraten bei Männern (55,7%) und Frauen (55,6%) zwischen 2011 und 2020 deutlich über den unregelmäßigen Inanspruchnahmeraten (Männer: 40,6%; Frauen: 40,9%). Damit war ST zwischen 2011 und 2020 die Region mit der niedrigsten regelmäßigen Teilnahme und gleichzeitig der höchsten Nicht-Teilnahme am gHKS. Im Vergleich der Regelmäßigkeit der Inanspruchnahme zeigen sich zwischen 2011 und 2020 bundesweit auch in ST kaum Unterschiede zwischen Männern und Frauen.

Auch im 10-Jahres-Längsschnitt zeigt sich, dass insbesondere Personen zwischen 60 und 79 Jahren regelmäßig am gHKS teilnahmen. Dabei war bei Personen dieser Altersklasse aus ST und den ABL die niedrigste regelmäßige Teilnahme (4,6%) zu verzeichnen – und eine damit deutlich geringere als bei gleichaltrigen Personen aus

**Tab. 2** Inanspruchnahmerate (%) des gesetzlichen Hautkrebscreenings nach Altersgruppen und Geschlecht in Sachsen-Anhalt (ST) und dem übrigen Bundesgebiet, 2011 bis 2020<sup>a</sup>

Jahr	55–59		60–64		65–69		70–74		75–79		80–84		85–89		90–94		95+	
	Männer	Frauen	Männer	Frauen	Männer	Frauen	Männer	Frauen	Männer	Frauen	Männer	Frauen	Männer	Frauen	Männer	Frauen	Männer	Frauen
2011	ST 6,5	8,0	7,7	9,3	10,1	10,4	10,2	9,6	9,3	7,8	7,9	6,0	6,5	4,6	4,7	3,2	–	2,2
2012	Bund 7,8	9,2	9,1	10,3	10,9	11,4	11,6	10,7	10,9	9,1	9,3	7,1	7,9	5,5	6,1	4,2	3,9	3,1
	ST 6,3	7,8	7,6	8,7	9,3	9,8	9,8	9,1	9,0	7,6	7,7	5,8	6,4	4,7	5,0	3,4	–	3,1
2013	Bund 7,4	8,8	8,6	9,7	10,2	10,7	10,9	10,3	10,4	8,8	8,8	6,7	7,4	5,2	5,7	3,9	3,9	2,9
	ST 6,7	8,0	7,7	9,3	9,9	10,6	10,3	10,3	10,1	8,8	8,2	6,4	6,8	4,8	5,9	3,5	–	2,3
2014	Bund 7,6	9,1	8,8	10,0	10,3	11,0	11,5	10,9	11,1	9,4	9,3	7,0	7,7	5,4	5,7	3,9	3,6	2,9
	ST 7,0	8,6	8,1	9,8	10,2	11,0	11,4	10,9	10,6	9,0	8,7	6,7	7,0	5,2	5,2	4,0	–	2,9
2015	Bund 7,8	9,6	9,0	10,3	10,5	11,3	11,8	11,6	11,5	9,9	9,7	7,5	8,0	5,6	6,1	4,1	3,6	2,9
	ST 7,0	8,8	8,3	9,7	10,0	11,2	11,7	11,5	11,5	10,0	9,6	7,5	7,6	5,2	5,6	3,7	–	2,9
2016	Bund 7,7	9,4	8,7	10,1	10,2	11,1	11,7	11,6	11,7	10,0	10,0	7,6	8,0	5,5	6,0	3,9	3,9	2,9
	ST 6,8	8,4	7,8	9,3	10,0	10,8	11,2	11,3	11,0	9,8	9,3	7,3	7,0	5,3	6,1	3,7	4,7	3,2
2017	Bund 7,5	9,4	8,5	9,9	10,0	11,0	11,3	11,4	11,6	10,2	10,1	7,7	7,9	5,5	6,0	4,0	4,3	2,9
	ST 6,5	8,3	7,7	8,9	9,2	10,5	11,0	10,8	11,4	9,9	9,7	7,4	7,4	5,2	5,5	3,7	3,6	3,0
2018	Bund 7,5	9,4	8,4	10,0	10,0	11,0	11,3	11,5	11,8	10,5	10,5	8,0	8,1	5,5	6,0	3,9	4,1	2,9
	ST 6,6	8,3	7,5	9,0	9,4	10,4	10,8	11,1	11,5	10,0	9,9	7,7	7,6	5,2	5,6	3,7	3,7	2,9
2019	Bund 7,5	9,6	8,3	9,9	10,0	11,0	11,0	11,3	11,8	10,7	10,7	8,2	8,2	5,6	6,2	3,9	4,0	2,9
	ST 7,1	9,2	8,0	9,5	10,0	11,1	11,5	11,4	12,2	11,1	10,7	8,4	8,2	5,7	6,1	3,9	4,8	3,4
2020	Bund 8,2	10,2	9,0	10,6	10,6	11,7	11,6	12,0	12,6	11,5	11,4	8,9	8,8	6,0	6,5	4,1	4,5	2,9
	ST 7,2	8,7	8,0	8,9	9,3	10,4	10,9	10,8	12,0	10,9	10,8	8,4	8,2	6,0	5,7	4,0	4,3	2,6
Bund	8,4	9,9	9,1	10,2	10,4	11,1	11,3	11,4	12,2	11,1	11,3	8,9	9,0	6,3	6,4	4,2	4,5	3,1

<sup>a</sup>Höhere Raten in ST im Vergleich zum Bund hervorgehoben

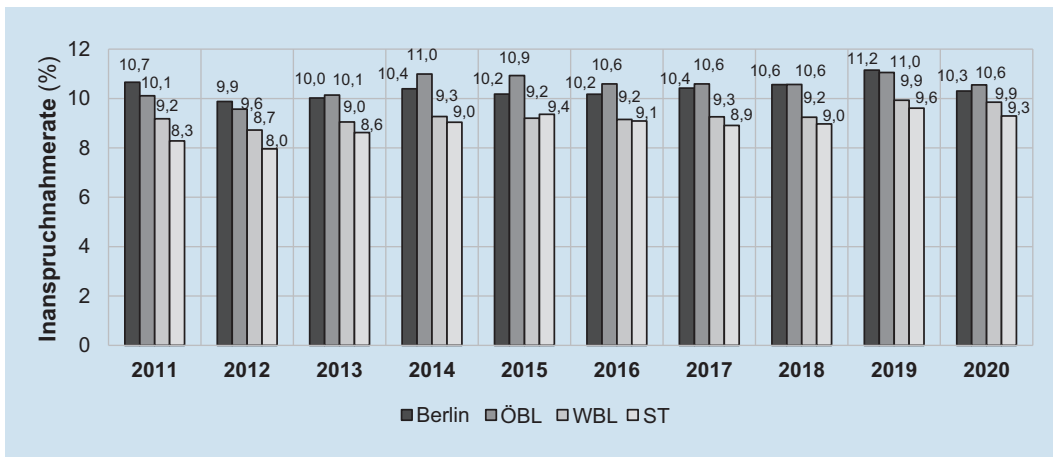
Berlin (5,1%) und den übrigen ÖBL (6,4%). In ST lag über 10 Jahre die Nicht-Teilnahme am gHKS insbesondere in der Altersgruppe von 55 bis 59 Jahren (58,7%) und in der Altersgruppe über 80 Jahren (63,5%) deutlich über den Nicht-Inanspruchnahmeraten der übrigen ÖBL und Berlins.

Das gHKS wurde zwischen 2011 und 2020 in ST v. a. durch Personen ab 55 Jahren aus dem LK Saalekreis (MW<sub>2011–2020</sub> = 11,1%) und Halle/Saale (MW<sub>2011–2020</sub> = 11,0%) – Süd-ST – in Anspruch genommen. Zwischen 2011 und 2020 nahmen zudem im Mittel 9,0% der Anspruchsberechtigten in der Landeshauptstadt Magdeburg am gHKS teil (■ Abb. 4). In diesen Regionen lag die Inanspruchnahme über dem Bundesdurchschnitt (MW<sub>2011–2020</sub> = 8,4%).

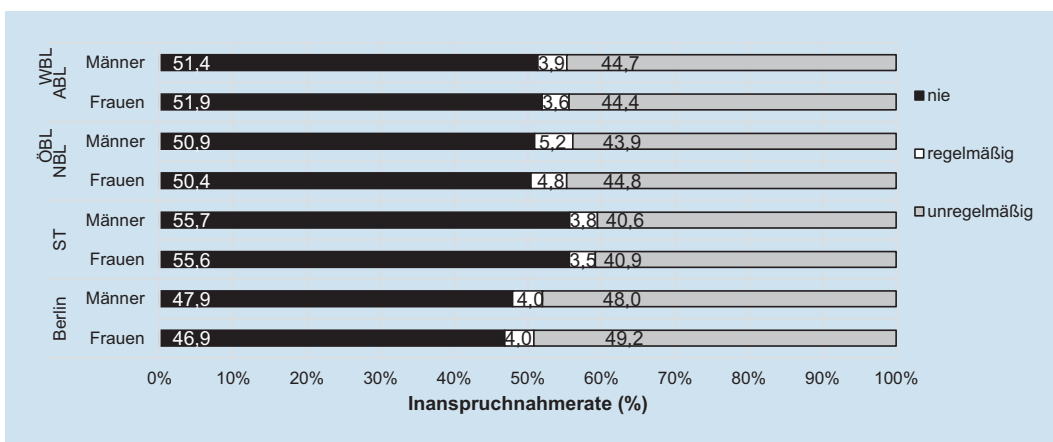
Über die Jahre war die Inanspruchnahme des gHKS auch in den verschiedenen Landkreisen relativ konstant (■ Tab. 3), wobei in der Mehrheit bis 2015/2016 ein leichter Anstieg zu verzeichnen war. Dieser Trend setzte sich bis 2020 nicht fort: 2016 bis 2020 war die Inanspruchnahme in der Mehrheit der LK eher rückläufig. Mit Hinblick auf die COVID-19-Pandemie zeigen sich 2020 in der Mehrheit der LK leichte Rückgänge der Teilnahme am gHKS, jedoch auch erhöhte Inanspruchnahmeraten in den LK Anhalt-Bitterfeld (+0,1%), Harz (+0,1%), Jerichower Land (+0,5%), Stendal (+0,9%) und Magdeburg (+1,0%) im Vergleich zu 2019. Die geringsten jährlichen Inanspruchnahmen wiesen durchgängig der Altmarkkreis Salzwedel (MW<sub>2011–2020</sub> = 5,8%) und der LK Harz (MW<sub>2011–2020</sub> = 5,0%) auf. Sie liegen deutlich unter dem Bundesdurchschnitt (s. oben).

Bundesweit haben zwischen 2011 und 2020 51,2% der Anspruchsberechtigten ab 55 Jahren nicht am gHKS teilgenommen (■ Abb. 5). Ausgenommen Halle/Saale, Magdeburg und dem Saalekreis liegen alle anderen LK ST bei der Nicht-Teilnahmerate über diesem Bundesdurchschnitt, wobei der LK Harz mit 70,4% nicht-teilnehmenden Anspruchsberechtigten hierbei deutlich abweicht.






**Abb. 2** ◀ Inanspruchnahme des gesetzlichen Hautkrebscreenings bei Personen ab 55 Jahren in Berlin, den restlichen östlichen (ÖBL) und westlichen Bundesländern (WBL) und Sachsen-Anhalt (ST), 2011 bis 2020



**Abb. 3** ◀ 10-Jahres-Inanspruchnahmerate des gesetzlichen Hautkrebscreenings nach Regelmäßigkeit und Geschlecht in Berlin, Sachsen-Anhalt (ST), den übrigen östlichen (ÖBL) und westlichen (WBL) Bundesländern, 2011 bis 2020



**Abb. 4** ◀ Durchschnittliche Inanspruchnahmeraten (%) des gesetzlichen Hautkrebscreenings bei Personen ab 55 Jahren in den Landkreisen in Sachsen-Anhalt, 2011 bis 2020

### Gründe und Barrieren für Personen ab 55 Jahren

Die Mehrheit der insgesamt 18 Interviewteilnehmenden ( $n=13$ ) nahm nach eigenen Angaben bereits am gHKS teil, wobei hier die Häufigkeit und Regelmäßigkeit der Teilnahme nicht spezifiziert wurden. Die Personen ab 55 Jahren nahmen vorwiegend in allgemeinmedizinischen Praxen am gHKS teil und wurden aufgrund der regelmäßigen allgemeinmedizinischen Versorgung niedrigschwellig zur Teilnahme am gHKS veranlasst. Chronische Erkrankungen wie Diabetes mellitus führten zur turnusgemäßen Vorstellung in der Praxis und zur medizinischen Kontrolle. Die behandelnden Allgemeinmediziner\*innen nutzten nach den Interviewaussagen diese Gelegenheiten, um das gHKS direkt zu erbringen, daran zu erinnern oder konkrete Empfehlungen zur Teilnahme auszusprechen, z. B. in Form von Überweisungen. Diese Behandlungskombinationen suggerierten einigen

**Tab. 3** Inanspruchnahmeraten (%) des gHKS durch Personen ab 55 Jahren im restlichen Bundesgebiet und in den Landkreisen (LK) Sachsen-Anhalts, 2011 bis 2020 (höhere Raten in den LK im Vergleich zum Bund hervorgehoben)

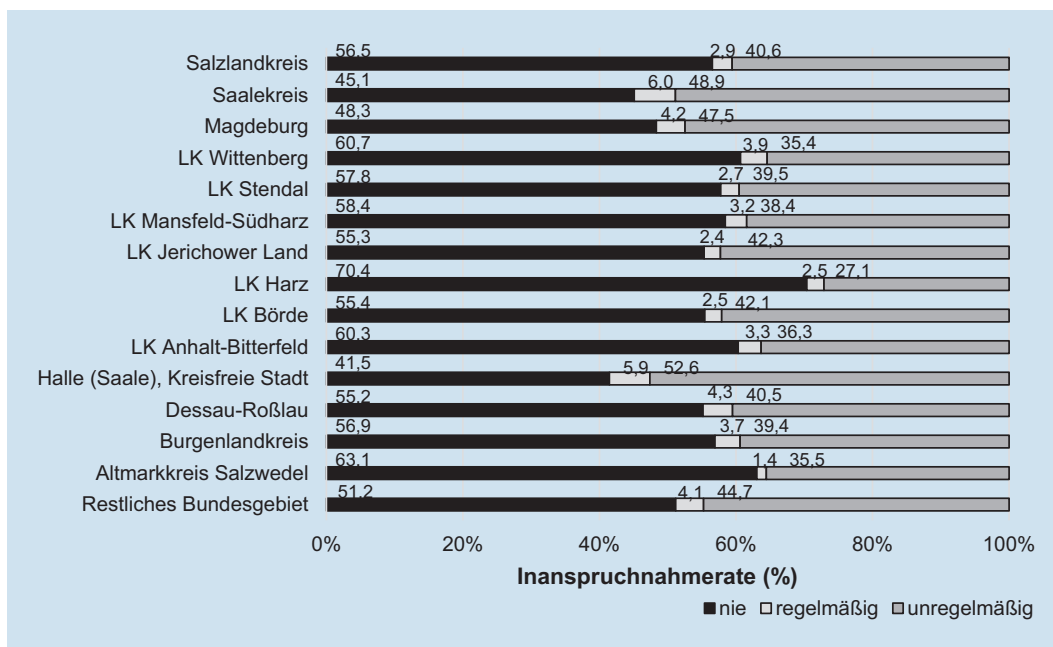
Jahr	Bund	Altmarkkreis Salzwedel	LK Anhalt- Bitterfeld	LK Börde	Burgen- landkreis	Dessau- Roßlau	Halle/ Saale	LK Harz	LK Jerichower Land	Magde- burg	LK Mansfeld- Südharz	Saalekreis	Salz- landkreis	LK Stendal	LK Witten- berg
2011	8,2	6,1	6,7	6,8	6,8	7,3	9,9	4,2	6,5	8,2	6,9	11,0	5,9	6,9	6,8
2012	7,8	6,2	6,0	7,2	6,7	7,6	9,7	3,8	5,7	8,0	6,4	10,6	5,7	7,0	6,9
2013	8,1	5,5	6,8	6,8	7,3	8,2	10,3	4,5	7,0	8,7	6,8	10,8	6,9	7,1	6,7
2014	8,4	6,5	7,0	7,5	7,7	8,0	10,5	4,7	6,4	9,3	7,0	11,4	7,6	7,3	7,8
2015	8,3	6,0	6,7	7,5	8,0	8,1	11,1	5,2	9,1	9,1	7,1	11,0	7,7	7,7	7,1
2016	8,3	5,7	6,4	7,4	7,8	8,1	11,6	5,3	7,6	8,7	7,1	11,5	7,4	6,9	7,9
2017	8,4	5,3	7,0	7,7	7,5	9,8	11,6	5,1	8,6	8,0	7,1	11,1	7,7	5,0	7,3
2018	8,4	5,4	6,6	7,1	7,1	7,9	11,6	5,3	7,6	9,0	7,5	11,5	7,8	5,9	8,3
2019	9,0	5,8	7,4	7,6	8,3	8,7	12,3	5,6	7,8	10,1	8,0	11,6	8,2	6,4	7,5
2020	8,9	5,5	7,5	7,0	7,8	8,3	11,8	5,9	8,3	11,0	8,0	10,7	7,2	7,3	6,4

Interviewteilnehmenden, dass das gHKS Teil der allgemeinen Gesundheitsuntersuchung („Gesundheits-Check-up“ [GU]) sei und eine Teilnahme am gHKS entsprechend keines zusätzlichen Aufwands bedürfe. Eine Interviewteilnehmerin berichtete, dass sie den GU alle 2 Jahre durch den Hausarzt wahrnimmt: „Ähm, [...], weil da [...] ja auch, glaube ich, ein Hautcheck mit dabei [ist]“ (weiblich, 59 Jahre). Weitere Interviewteilnehmende schilderten, das gHKS aufgrund individueller Risikofaktoren regelmäßig gezielt in Anspruch zu nehmen. Eine subjektiv wahrgenommene empfindliche Haut sowie Leberflecke als potenzielle Risikofaktoren und/oder häufiger Aufenthalt im Freien stellen dabei die häufigsten Gründe dar. Darüber hinaus veranlassten Erkrankungsfälle im sozialen Umfeld sowie vergangene, eigene Haut(krebs)erkrankungen zur regelmäßigen Teilnahme am gHKS. Diese Motive basieren insbesondere auf einem Sicherheitsbedürfnis, das zur regelmäßige Überprüfung der eigenen Gesundheit führt.

Die 5 Interviewteilnehmenden, die das gHKS bisher nicht in Anspruch genommen haben, begründeten dies v. a. mit mangelndem Wissen über die Leistung(erbringung). Mehrere Interviewteilnehmenden äußerten, dass bisher keine dermatologische Inanspruchnahme stattfand und der Zugang zu Hautärzt\*innen damit subjektiv nicht gegeben sei: „[Einen] Hautarzt, [...] habe ich [...] keinen festen hier, weil ich [...] noch keine Probleme hatte. Da habe ich [...] kaum Möglichkeiten, dass man [...] drangenommen wird [...]. Und viele nehmen überhaupt keine neuen Patienten“ (männlich, 62 Jahre). Resümierend gaben die Nicht-Teilnehmenden an, keine Beschwerden zu haben, sodass sich die Notwendigkeit des gHKS erübrige.

## Diskussion

Das gHKS wurde in den vergangenen Jahren bundesweit von Personen ab 55 Jahren vergleichsweise selten – und v. a. unregelmäßig – in Anspruch genommen. Die turnusgemäße Inanspruchnahme war sehr gering und lag bundesweit und in ST unter vergleichbaren Ergebnissen bei AOK-Versicherten [12]. Ausgenommen in Halle/Saale, dem LK Saalekreis und der Lan-



**Abb. 5** ◀ 10-Jahres-Inanspruchnahmerate (%) des gHKS im restlichen Bundesgebiet und in den Landkreisen (LK) Sachsen-Anhalts, 2011 bis 2020

deshauptstadt Magdeburg lag die Inanspruchnahme in ST deutlich unter dem Bundesdurchschnitt.

Bei altersspezifischer Betrachtung zeigt sich sowohl für ST als auch das übrige Bundesgebiet, dass mehr Frauen im Alter zwischen 55 und 69 Jahren am gHKS teilnahmen als gleichaltrige Männer; dieses Verhältnis kehrt sich im höheren Alter um. Diese Erkenntnis deckt sich mit Ergebnissen anderer Studien [12, 13]. Die höchste Inanspruchnahme zeigte sich bei Personen zwischen 70 und 79 Jahren und korreliert mit dem Gipfel diagnostizierter Hautkrebserkrankungen [3, 4]. Entsprechend sollten insbesondere jüngere, teils noch berufstätige Männer und Rentnerinnen Zielgruppen für Maßnahmen zur Steigerung der Inanspruchnahme des gHKS sein.

Entsprechend dem Evaluationsbericht zum gHKS [7] nahmen auch die befragten Sachsen-Anhalter\*innen das gHKS überwiegend bei Allgemeinmediziner\*innen mit entsprechender Zusatzqualifikation in Anspruch. Oftmals erfolgte dies im Rahmen regulärer Kontrolluntersuchungen oder der GU, sodass eine kombinierte Leistungserbringung erfolgen konnte. Jedoch ist seit der Erhöhung des GU-Intervalls auf 3 Jahre, eine Kombination in einem längeren Turnus von lediglich 6 Jahren möglich. Des Weiteren ist anzunehmen, dass die Unterlassung von aufschiebbaren Untersuchungen zur Entlastung des

Gesundheitssystems aufgrund der COVID-19-Pandemie anteilig mit einem Rückgang der Inanspruchnahmeraten 2020 verbunden ist [12, 14].

Nach Angaben der Interviewteilnehmenden setzte die kombinierte Inanspruchnahme des gHKS das aktive Zutun der Ärzt\*innen voraus. Die Befragten agierten nach eigenen Aussagen in der Mehrheit eher passiv und leisteten Empfehlungen Folge. Dies unterstreicht einerseits die Relevanz niedrigschwelliger Angebote sowie die zentrale Funktion der Allgemeinmediziner\*innen als sog. „Gatekeeper“. In ihrer Rolle können sie Versicherte sensibilisieren, Ansprüche kommunizieren und die Leistung entweder direkt erbringen oder durch Überweisungen vermitteln. Möglicherweise ist diese spezielle Funktion ein weiterer Grund dafür, dass das gHKS vorwiegend durch Allgemeinmediziner\*innen erbracht wurde. Die Wissensvermittlung scheint von zentraler Bedeutung: Einige Interviewteilnehmende gaben an, nicht gewusst zu haben, dass für sie ein regelmäßiger Anspruch auf das gHKS bestehe. Eissing et al. [15] kommen zu dem Ergebnis, dass lediglich die Hälfte der Anspruchsberechtigten um ihren Anspruch auf das gHKS wüsste; wobei dieses Wissen mit 56,0% Inanspruchnahme des gHKS einhergehe. Bestehende Informationsdefizite werden ebenfalls innerhalb der Interviewaussagen deutlich. Durch die

subjektive Wahrnehmung, „gesund“ und frei von Beschwerden zu sein, erscheint die Teilnahme am gHKS nicht nötig. Diese Einstellung und damit einhergehende Nicht-Inanspruchnahme reduzieren das Potenzial des gHKS. Informationsdefizite seitens der Versicherten sind damit zentrale Barrieren der Inanspruchnahme des gHKS [5, 13].

Dass die Befragten das gHKS insbesondere in Hausarztpraxen in Anspruch nehmen, könnte neben der direkten Ansprache in ST auch mit der vergleichsweise geringen Dermatolog\*innendichte zusammenhängen. Im Jahr 2022 waren 4,0 Dermatolog\*innen je 100.000 EW in ST niedergelassen und damit weniger als z. B. in Berlin (6,3/100.000 EW) [16]. Im Vergleich zu Mecklenburg-Vorpommern (MVP), einem Bundesland mit einer ähnlichen Verteilung der Raumordnungskategorien, zeigt sich, dass, obwohl die hautärztliche Dichte (4,1/100.000 EW) vergleichbar mit ST ist, dort eine um 2 Prozentpunkte höhere Inanspruchnahme unter Mitgliedern und Versicherten der GKV vorliegt (10,7%) [16, 17]. Ein möglicher Grund könnte die höhere Dichte an hausärztlichen Praxen in MVP (74,6/100.000 EW vs. ST: 65,4/100.000 EW) sein, die potenziell das gHKS bei entsprechender Qualifizierung durchführen können [16]. In ST zeigt sich zudem ein leichtes Nord-Süd-Gefälle bezüglich der Dermatolog\*innendichte: Während in Nord-ST

auf 100.000 EW 1,0–3,3 Dermatolog\*innen kommen, sind es in Süd-ST bereits 5,5 [16]. Dies könnte auch erklären, warum die Inanspruchnahmeraten insbesondere in Halle/Saale und dem umliegenden Saalekreis (Süd-ST), also im stärker verdichteten Süden des Bundeslandes, höher ausfallen und über dem Bundesdurchschnitt liegen. Es müssen damit auch strukturelle Unterschiede innerhalb des Landes beachtet werden. Wie auch von einem Interviewteilnehmenden angemerkt, folgt daraus, dass insbesondere in Nord-ST der Besuch einer dermatologischen Praxis entweder gar nicht oder nur mit sehr langer Wartezeit auf einen Termin möglich ist, was Einfluss auf die (regelmäßige) Inanspruchnahme des gHKS haben könnte. Insbesondere auch (altersbedingte) Immobilität könnte hier ein weiterer negativer Einflussfaktor sein, da für dermatologische Versorgung oft größere Entfernungen zurückgelegt werden müssen. In diesem Zusammenhang sind ggf. auch die Förderung telemedizinischer dermatologischer Leistungen und die präventionsdermatologische Fortbildung in der Allgemeinmedizin zu entwickeln und zu stärken.

### Fazit für die Praxis

- (Regelmäßige) Inanspruchnahme des Hautkrebscreenings seit Einführung 2008 konstant gering.
- Inanspruchnahmeraten in Sachsen-Anhalt (ausgenommen Süd-Sachsen-Anhalt und Magdeburg) geringer als im bundesweiten Vergleich.
- Vor allem mangelndes Wissen um Untersuchungsrhythmus) und mangelnder Zugang zu dermatologischen Praxen als Barrieren bei Personen ab 55 Jahren in Sachsen-Anhalt.
- Informationsdefizite hindern Versicherte, selbstbestimmt zu agieren, und erfordern aktives Zutun von (Allgemein-)Mediziner\*innen – dieses setzt Kapazitäten in den Praxen voraus, welche nur bedingt gegeben sind.
- Gezielte, zielgruppenspezifische, niedrigschwellige Informationen notwendig, z. B. als organisiertes Programm, öffentliche Kampagnen und vermehrte Hinweise beispielsweise durch die Krankenversicherung oder andere Akteure.

### Korrespondenzadresse

**apl. Prof. Dr. E. Swart**

Institut für Sozialmedizin und Gesundheitssystemforschung, Medizinische Fakultät, Otto-von-Guericke-Universität  
Leipziger Str. 44, 39120 Magdeburg,  
Deutschland  
Enno.Swart@med.ovgu.de

**Funding.** Open Access funding enabled and organized by Projekt DEAL.

### Einhaltung ethischer Richtlinien

**Interessenkonflikt.** S. Walter, C. Hasenpusch, I. Hruday, J. Holstiege, J. Bätzing, H. Faßhauer, E. Swart und C. Stallmann geben an, dass kein Interessenkonflikt besteht. S. March wurde bis zum 31.03.2020 im Rahmen der EVA64-Studie, der bundesweit einheitlichen Wissenschaftlichen Evaluation von Modellprojekten nach § 64b SGB V, finanziert. Die Förderung dieser Studie erfolgt von einem Konsortium, bestehend aus 94 gesetzlichen Krankenkassen und ihren Verbänden.

Alle erhobenen personenbezogenen Daten wurden mit Zustimmung der zuständigen Ethik-Kommission, im Einklang mit nationalem Recht sowie gemäß der Deklaration von Helsinki von 1975 (in der aktuellen, überarbeiteten Fassung) durchgeführt. Von allen beteiligten Interviewteilnehmenden liegt eine Einverständniserklärung vor.

**Open Access.** Dieser Artikel wird unter der Creative Commons Namensnennung 4.0 International Lizenz veröffentlicht, welche die Nutzung, Vervielfältigung, Bearbeitung, Verbreitung und Wiedergabe in jeglichem Medium und Format erlaubt, sofern Sie den/ die ursprünglichen Autor(en) und die Quelle ordnungsgemäß nennen, einen Link zur Creative Commons Lizenz beifügen und angeben, ob Änderungen vorgenommen wurden.

Die in diesem Artikel enthaltenen Bilder und sonstiges Drittmaterial unterliegen ebenfalls der genannten Creative Commons Lizenz, sofern sich aus der Abbildungslegende nichts anderes ergibt. Sofern das betreffende Material nicht unter der genannten Creative Commons Lizenz steht und die betreffende Handlung nicht nach gesetzlichen Vorschriften erlaubt ist, ist für die oben aufgeführten Weiterverwendungen des Materials die Einwilligung des jeweiligen Rechteinhabers einzuholen.

Weitere Details zur Lizenz entnehmen Sie bitte der Lizenzinformation auf <http://creativecommons.org/licenses/by/4.0/deed.de>.

### Literatur

1. Andrees V, Girbig G, Krensel M et al (2020) Zugang zum gesetzlichen Hautkrebscreening: Organisatorische und regionale Faktoren in Deutschland (Access to statutory skin cancer screening: Organizational and regional factors in Germany). *Hautarzt* 71:39–45. <https://doi.org/10.1007/s00105-019-04494-1>

2. Robert Koch-Institut, Gesellschaft der epidemiologischen Krebsregister in Deutschland e.V. (2021) Krebs in Deutschland für 2017/2018. Robert Koch-Institut, Gesellschaft der epidemiologischen Krebsregister in Deutschland e.V., Berlin
3. Arbeitsgemeinschaft Dermatologische Prävention (ADP) e.V. Hautkrebs – Fakten. <https://www.hautkrebs-screening.de/de/hautkrebs/fakten.php>. Zugegriffen: 1. Juli 2022
4. DIGIMED Verlag GmbH (ONKO-Internetportal) (2015) Basis-Informationen Krebs – Hautkrebs. <https://www.krebsgesellschaft.de/basisinformationen-krebs/krebsarten/hautkrebs.html>. Zugegriffen: 1. Juli 2022
5. Girbig G, Augustin M, Krensel M et al (2021) Gesetzliches Hautkrebscreening in Deutschland: Motivation und Motive zur Teilnahme versus Nichtteilnahme (Statutory skin cancer screening in Germany: Motivation and motives for participation versus nonparticipation). *Hautarzt* 72:953–962.
6. Bundesministerium für Gesundheit (2008) Bekanntmachung eines Beschlusses des Gemeinsamen Bundesausschusses über eine Änderung der Krebsfrüherkennungs-Richtlinien: Hautkrebs-Screening. [www.g-ba.de/downloads/39-261-516/2007-11-15-KFU-Hautkrebscreening\\_BAnz.pdf](http://www.g-ba.de/downloads/39-261-516/2007-11-15-KFU-Hautkrebscreening_BAnz.pdf). Zugegriffen: 1. Juli 2022
7. BQS – Institut für Qualität und Patientensicherheit (2020) Evaluation der Screeninguntersuchungen auf Hautkrebs gemäß Krebsfrüherkennungs-Richtlinie des Gemeinsamen Bundesausschusses. Abschlussbericht der Jahre 2014–2018
8. Statista (2022) Anteil der Bevölkerung ab 65 Jahren an der Gesamtbevölkerung in Deutschland nach Bundesländern im Jahr 2021. Basierend auf Daten des Statistischen Bundesamtes (Ergebnisse auf Grundlage Zensus 2011). <https://de.statista.com/statistik/daten/studie/548078/umfrage/anteil-der-bevoelkerung-von-15-bis-64-jahren-in-deutschland-nach-bundeslaendern/>. Zugegriffen: 26.09.2023
9. Hruday I, Minow A, Walter S et al (2022) Regional utilization of preventive services in the 55-plus age group: protocol for a mixed methods study. *JMIR Res Protoc* 2022; 11:e33512; <https://doi.org/10.2196/33512>
10. Kuckartz U (2018) Qualitative Inhaltsanalyse. Methoden, Praxis, Computerunterstützung, 4. Aufl. Beltz Juventa, Weinheim, Basel
11. Becker J, Moser F, Fleßner M et al (2019) View of Inter-coder agreement as a compass in inductive category formation? Experiences of a research group analyzing interview data. *Forum Qual Sozialforsch.* <https://doi.org/10.17169/fqs-20.3.3383>
12. Tillmanns H, Schillinger G, Dräther H (2020) Inanspruchnahme von Früherkennungsleistungen der gesetzlichen Krankenversicherung durch AOK-Versicherte im Erwachsenenalter: 2009–2018, Berlin
13. Hübner J, Eisemann N, Brunßen A, Katalinic A (2018) Hautkrebs in Deutschland: Bilanz nach zehnjährigen Jahren. *Bundesgesundheitsblatt* 61:1536–1543. <https://doi.org/10.1007/s00103-018-2836-6>
14. Höhl R (2021) Ist der Rückgang nur pandemiebedingt? *InFo Hämatol Onkol* 24:73–74. <https://doi.org/10.1007/s15004-021-8793-5>
15. Eissing L, Schäfer I, Strömer K, Kaufmann R, Enk A, Reusch M, Augustin M (2017) Die Wahrnehmung des gesetzlichen Hautkrebscreenings in der Allgemeinbevölkerung. *Hautarzt* 68:371–376. <https://doi.org/10.1007/s00105-017-3943-2>
16. Kassenärztliche Bundesvereinigung (KBV) (2021) Statistische Informationen aus dem Bun-

desarztregister (Gesundheitsdaten). <https://gesundheitsdaten.kbv.de/cms/html/16402.php>.  
Zugegriffen: 26.09.2023

17. AOK NordWest – Die Gesundheitskasse (2023) Hautkrebs-Screening wird in Schleswig-Holstein wieder weniger genutzt. <https://www.aok.de/pk/cl/nordwest/inhalt/hautkrebs-screening-wird-in-schleswig-holstein-wieder-weniger-genutzt/>.  
Zugegriffen: 25. Aug. 2023

## Skin cancer screening in the aging population in Saxony–Anhalt. Utilization, facilitating, and hindering factors

**Background:** Statutory skin cancer screening (gHKS) can counteract severe courses of various types of skin cancer. The example of malignant melanoma shows that screening is important for older adults in view of the average age of onset of this disease: 62 (women) and 68 years (men). For Saxony–Anhalt (ST), as a state particularly affected by demographic change, little gHKS data are available regarding its usage.

**Objectives:** For the study, gHKS participation rates for persons aged 55 and older are presented for ST in comparison to the rest of Germany. Reasons for and barriers to participation from those eligible as well as possible fields of action are shown.

**Materials and methods:** For the target group, outpatient billing data from the Central Institute for Statutory Health Insurance Physicians in Germany (Zi) on gHKS from 2011–2020 are cross-sectionally and longitudinally analysed. Guideline-based telephone interviews with 18 residents using qualitative content analysis according to Kuckartz serve to identify reasons for and barriers to the use of gHKS.

**Results:** The gHKS was rarely and irregularly used in ST and other federal states of Germany from 2011–2020; the annual utilisation rate was about 8.0% (national average: 8.4%). Between 2011 and 2020, 50% of eligible people aged 55 years and older did not participate in the gHKS. The highest utilisation rates were among men aged 70–79 years. In addition to district-specific differences, which indicate possible gaps in care, information deficits appear to be the main reason for low participation.

**Conclusion:** The low utilisation of gHKS, partly due to a lack of information among those entitled to it, requires target group-specific information services.

### Keywords

Cancer screening program · Melanoma · Cancer screening program · Prevention · Older population



## Bilder sagen mehr als Worte

**Wir suchen Ihre informativen und überraschenden Bilder!**



© Fotimmz / Fotolia

Verlag und Herausgebende der Zeitschrift *Die Dermatologie* laden Sie ein, die aufschlussreichsten Bilder aus Ihrem Alltag mit der Community zu teilen.

Schicken Sie uns Ihr lehrreiches klinisches Bild und einen kurzen Textabschnitt, der das Wesentliche der Abbildung zusammenfasst.

Die informativsten dermatologischen Schnappschüsse werden dann in der Zeitschrift *Die Dermatologie* veröffentlicht. Wir freuen uns auf Ihre Beteiligung!

### Hinweise zur Einreichung:

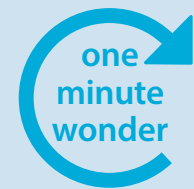- 1 Abbildung bestehend aus max. drei Einzelbildern (a-c)
- Bilddatei bitte in ausreichender Auflösung (mindestens 300 dpi) einreichen
- Aussagekräftiger Manuskripttitel
- Kurzer Text oder Abbildungslegende mit max. 2500 Zeichen inkl. Leerzeichen
- Max. 3 Autor\*innen sowie vollständige Korrespondenzadresse
- Max. 3 Literaturquellen

Reichen Sie Ihren Schnappschuss über den EM ein:  
<https://www.editorialmanager.com/deha>

# Bakterielle Endokarditis und hämatogene Gelenkprotheseninfektion

## Perioperative Antibiose in der Dermatochirurgie sinnvoll?

Justin Gabriel Schlager, Daniela Hartmann, Benjamin Kendziora



Eine perioperative Antibiotikaphylaxe (PAP) zur Prävention einer bakteriellen Endokarditis bzw. hämatogenen Gelenkprotheseninfektion sollte bei Eingriffen an



- oraler/nasaler Schleimhaut
- ulzerierter, entzündeter oder infizierter Haut

bei folgenden Risikogruppen erfolgen:

Risikogruppen für	
Bakterielle Endokarditis	Hämatogene Gelenkprotheseninfektion
Zustand nach Herzklappenersatz (inkl. Transkatheter-perkutanem Verfahren)	1. Innerhalb der ersten zwei Jahre nach Implantation einer Endoprothese <u>oder</u> 2. Z. n. Implantation einer Endoprothese (unabhängig vom Zeitpunkt) + einer der folgenden Risikofaktoren: <ul style="list-style-type: none"> <li>• Immunsuppression</li> <li>• Medikamentös nicht kontrollierte HIV-Infektion</li> <li>• Schwere Mangelernährung</li> <li>• Entzündliche Gelenkerkrankung (z.B. rheumatoide Arthritis)</li> <li>• Z. n. hämatogener Gelenkprotheseninfektion</li> <li>• Diabetes mellitus Typ I</li> <li>• Hämophilie</li> </ul>
Z. n. Korrektur einer Herzklappe mit Prothesenmaterial	
Z. n. bakterieller Endokarditis	
Angeborener zyanotischer Herzfehler	
Z.n. vollständiger Herzfehlerkorrektur mit Prothesenmaterial (innerhalb 6 Monate nach Korrektur)	
Z. n. unvollständiger Herzfehlerkorrektur mit Prothesenmaterial unter Persistenz eines residualen Shunts/einer Regurgitation	

### Praxistipps



- Bei mehrzeitigen Operationen an Tumoren an nicht entzündeter/infizierter Haut ist ab dem 2. Eingriff bei jedem weiteren Nachschnitt bis inklusive des Wundverschlusses eine PAP sinnvoll.
- Möglichst als orale Einmaldgabe, 30-60 Minuten präoperativ
- Orale Antibiotika: Amoxicillin 2g, Cefalexin 2g (Penicillin-Allergie: Clindamycin 600 mg p.o.)
- Bei Z.n. harmlosem Hautausschlag (Typ-IV-Reaktion) auf Penicillin ist i.d. Regel eine Cefazolin-Gabe (2g i.v.) möglich, sofern gegen Letzteres in der Vorgeschichte keine Reaktion aufgetreten ist.



# Therapie von behandlungsresistenten Mosaikwarzen mittels laserassistierter photo- dynamischer Therapie (PDT) mit Methylaminolävulinat (MAL)

Robert Nienstedt<sup>1</sup> · Bettina Schlagenhauß<sup>1</sup> · Bettina C. Rümmelein<sup>2</sup>

<sup>1</sup> Dermacenter AG, Küssnacht am Rigi, Schweiz

<sup>2</sup> Dr. Rümmelein AG – House of Skin and Laser Medicine, Zürich, Schweiz

## Zusammenfassung

Mosaikwarzen sind neben Dornwarzen Hautläsionen, die fast ausschließlich auf der Fußsohle auftreten. Sie sind für ihre besondere Therapieresistenz und hohe Rezidivrate bekannt. Die laserassistierte „drug-delivery“ (LADD) photodynamische Therapie (PDT) mit Methylaminolävulinat (MAL) bietet in therapieresistenten Fällen von Verrucae plantares eine schmerzarme Behandlungsoption mit minimalen Nebenwirkungen. Besonders wichtig hierfür ist die Vorbehandlung mit einem ablativen fraktionierten Lasersystem, um eine gute Penetration von MAL in die plantare Hornhaut zu gewährleisten.

## Schlüsselwörter

Verrucae plantares · Fractional ablative Laser · LADD · PDT · MAL

## Anamnese und Befund

Im Folgenden präsentieren wir einen 55-jährigen männlichen Patienten mit seit über 2 Jahren persistierenden, konfluierenden, druckschmerzhaften Mosaikwarzen an der linken Fußsohle. Betroffen ist die Belastungszone der Metatarsalia 4–5 über ein Hautareal von 10 cm × 8 cm.

Klinisch typisch sind hier zusammengewachsene, weiße bis gelbliche flache Papeln (■ Abb. 1). Dermatoskopisch finden sich multiple, bräunliche Einschlüsse, welche Einblutungen entsprechen (■ Abb. 2). Der Patient ist beruflich als Bauhandwerker tätig und muss mehrere Stunden am Tag Sicherheitsschuhe tragen. Eine Immunsuppression oder weitere prädisponierende Faktoren wie eine atopische Diathese oder Hyperhidrose sind nicht bekannt.

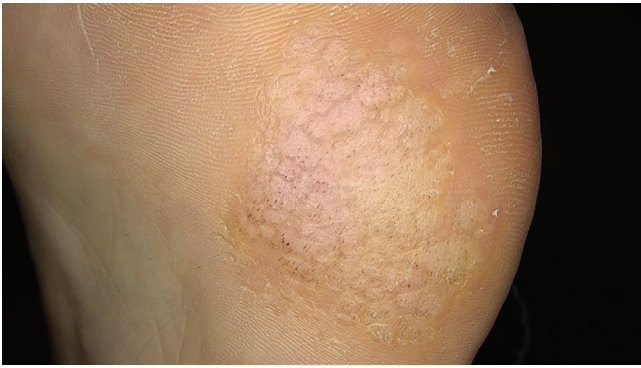## Therapie und Verlauf

Zu den zunächst sich über 2 Jahre hinziehenden frustranen Therapieversuchen zählten neben topischen Behandlungen mit Acidum salicylicum (Salicylsäure), Acidum formicicum (Ameisensäure), Podophyllin, 5-Fluorouracil (5-FU) und Imiquimod auch chirurgische Interventionen mittels Kryochirurgie, Kürettage mit einer Ringkürette und Laserchirurgie. Weitere Therapieversuche mit Gefäßlasern, unter anderem mit dem langgepulsten Nd:YAG-Laser (1064 nm) und einem Farbstofflaser (577 nm) zeigten sich bei dem Patienten ebenfalls wirkungslos.

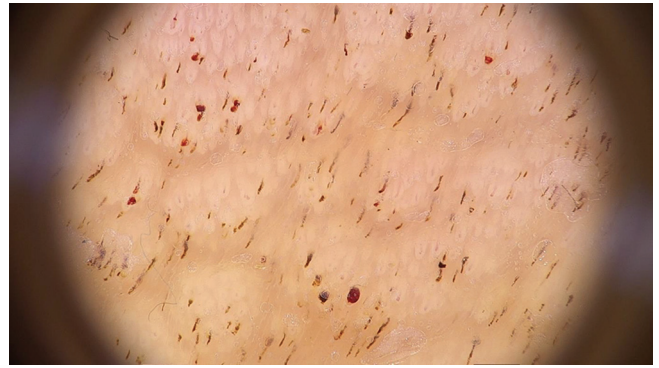
Von der Therapieoption einer tiefen chirurgisch operativen Sanierung sahen wir aufgrund der Infektionsgefahr, langen Ausfallzeit und insbesondere dem hohen Risiko von Rezidiven ab [3].



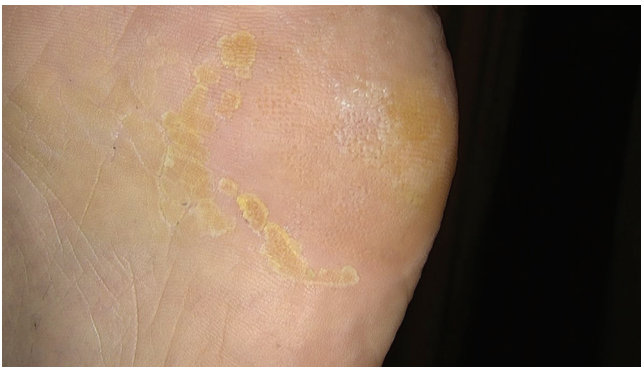QR-Code scannen & Beitrag online lesen



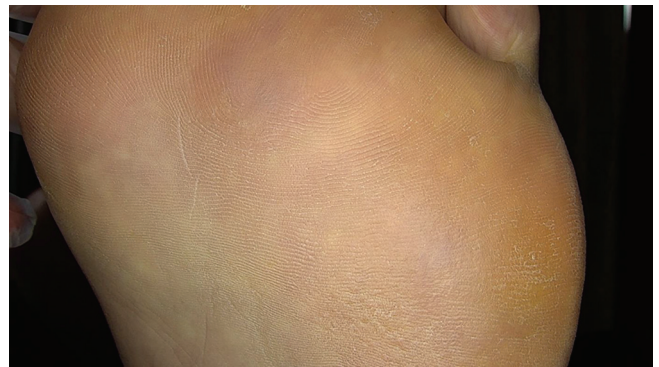**Abb. 1** ▲ Plantare Mosaikwarzen mit einem konfluierend beetartigen Bild. (Quelle: eigene Darstellung)



**Abb. 2** ▲ Klinisches dermatoskopisches Bild eines beetartigen Musters mit Einblutungen, typisch für Mosaikwarzen. (Quelle: eigene Darstellung)



**Abb. 3** ▲ Vier Wochen nach der ersten Behandlung. (Quelle: eigene Darstellung)



**Abb. 4** ▲ Vier Wochen nach der vierten Behandlung. (Quelle: eigene Darstellung)

<b>Tab. 1</b> „Klassische“ Therapieoptionen von Warzen mit Remissionsraten in % und typischen Nebenwirkungen [3, 9]			
Klassische Therapien (Remissionsrate in %)	Lokaltherapie	Chirurgie	„Energy based devices“
–	Salicylsäure (50 %)	Kryotherapie (64 %)	Gefäßlaser (70–75 %)
	Acidum formicicum	Kürettage	Laserchirurgie mittels CO <sub>2</sub> -Laser (75 %)
	Podophyllin	Operative Sanierung (30,00 %)	–
	5-FU (85 %)	–	–
	Imiquimod (30–37 %)	–	–
Häufige Nebenwirkungen	Schmerzen, Blasen, postinterventionelle Narben, mehrfache Anwendung notwendig	Infekt, Schmerzen, Blasen, postinterventionelle Narben, mehrfache Anwendung notwendig, lange Ausfallzeit, hohe Rezidivrate	Infekt, Schmerzen, Narben, Brennen, Blasen, mehrfache Anwendung notwendig

Einzelne Fallberichte zeigen Therapieerfolge nach photodynamischer Therapie (PDT) mit Methylaminolävulinat (MAL) und Vorbehandlung mittels fraktionierten ablativen Lasers, dies nach dem Prinzip „laser assisted drug delivery“ (LADD) [5].

Aufgrund mangelnder therapeutischer Alternativen entschieden wir uns bei unserem Patienten für einen Therapieversuch mit LADD-PDT mit MAL. Der Patient wurde 4-mal mit einer LADD-PDT mit MAL im Abstand von 3 bis 6 Wochen behandelt. Die Vorbehandlung erfolgte jeweils mittels ab-

lativ fraktionierten CO<sub>2</sub>-Lasers (Lutronic® Co, Korea) mit intensiven Einstellungen (100 mJ), um eine adäquate Penetrationstiefe aller HPV-infizierten Epidermisschichten zu gewährleisten. Im Anschluss wurden 2 g MAL-Creme unter Okklusion für 60 min appliziert. Die Belichtung wurde mit einer Rotlichtlampe der Wellenlänge 633 nm, mit einer Energie von 40 mJ und der Intensität 4 für 13:20 min durchgeführt.

Außer einer Rötung traten andere, bei der klassischen PDT häufig beobachtete

Nebenwirkungen wie Schmerzen, Ödeme oder Pusteln nicht auf.

Kontrolltermine erfolgten im Abstand von jeweils 3 bis 6 Wochen. Bereits nach der ersten Behandlung zeigte sich eine Verbesserung des Befundes von über 90 % (■ **Abb. 3**). Nach der vierten Behandlung ist der Patient seit nun über 6 Monaten rezidivfrei (■ **Abb. 4**).



## Diskussion

Humane Papillomviren können an der Haut und den Schleimhäuten Infektionen mit klinisch unterschiedlichen Manifestationen hervorrufen. Als plantare Mosaikwarzen bezeichnet man großflächige, konfluierende Warzenbeete über den Belastungszonen der Fußsohlen. Sie gelten als schwer therapierbar und können zu Schmerzen bei der Arbeit, beim Sport und allgemein beim Stehen und Gehen führen.

Trotz der breit aufgestellten Therapieoptionen hat sich bisher keine Behandlung von Mosaikwarzen bezüglich Remissionsraten als führend oder bezüglich Nutzen-Risiko-Verhältnis als überzeugend hervorgehoben.

Eine relativ hohe Remissionsrate bei sehr geringer Morbidität zeigen die Keratolyse und nonavalente HPV-Impfung bei bereits erfolgter Infektion sowie die weniger bekannte topische Therapie mit Cidofovir ([6–8]; **Tab. 1**).

Zur Behandlung von Verrucae steht mit der LADD-PDT möglicherweise erstmals eine wenig invasive, breit verfügbare Lokalthherapie in der Behandlung von plantaren Mosaikwarzen zur Verfügung.

Unter der PDT versteht man eine läsionsgerichtete Behandlung mit Aminolävulinäure (5-ALA) oder MAL. 5-ALA und MAL sind Photosensibilisatoren und reagieren auf sichtbares Licht. Voraussetzung für die Reaktion ist das Vorhandensein von Sauerstoff. Im Detail sind es zytotoxische und gewebetoxische Produkte, insbesondere der Singulett-Sauerstoff.

Maligne Zellen zeigen eine besondere Affinität gegenüber Porphyrinderivaten. Infolge eines intrazellulären Porphyrinüberschusses kommt zu einer selektiven Zerstörung gezielter Zellkörper bei gleichzeitiger Schonung des umliegenden Gewebes [4].

Obwohl die Therapie oft als schmerzhaft empfunden wird, sollte von einer Lokalanästhesie mittels Cremes oder Injektionen abgesehen werden, da die vasokonstriktive Wirkung eine Verminderung von Sauerstoff im Gewebe bewirken kann.

Zugelassen ist die PDT in Deutschland nach den Leitlinien der AWMF bei aktinischen Keratosen Grad I–II, der sog. Feldkanzerisierung, dem Morbus Bowen sowie su-

## Treatment of therapy-resistant verruca plantaris with laser-assisted photodynamic therapy (PDT) with methyl aminolevulinate (MAL)

Mosaic warts are a type of verruca vulgaris that occur almost exclusively on the soles of the feet. They are particularly known for their treatment resistance and high recurrence rate. Laser-assisted drug delivery (LADD) photodynamic therapy (PDT) with methyl aminolevulinate (MAL) offers a low pain treatment option with hardly any side effects in therapy-resistant cases of verruca plantaris. Pretreatment with an ablative fractional laser is especially important to obtain penetration of MAL through the human papillomavirus (HPV)-infected skin layer.

### Keywords

Verruca plantaris · Fractional ablativ laser · LADD · PDT · MAL

perfiziellen Basalzellkarzinomen und nodulären Basalzellkarzinomen am Körper [4].

In der konventionellen PDT wird nach der Abtragung der Hornschicht 5-ALA oder MAL etwa millimeterdick mit einem Sicherheitsabstand um die Läsion auf die Haut aufgetragen. Nach einer Einwirkzeit von 3–5 h unter Okklusion wird das behandelte Areal mit einer hierfür speziellen Rotlichtlampe belichtet.

Die laserassistierte PDT stellt hier eine Sonderform der Behandlung dar. Vor dem Auftragen von 5-ALA oder MAL erfolgt das Débridement der Hornschicht mit einem ablativfraktionierten Lasersystem wie dem CO<sub>2</sub>-Laser 10.600 nm oder Erbium-Laser 2940 nm. Die Hautoberfläche wird mit mikroskopisch kleinen Löchern perforiert. Dadurch zeigen sich eine gesteigerte Penetrationstiefe und damit verbundene erhöhte Aufnahmefähigkeit von topischen Therapeutika [1, 2, 4]. Der restliche Ablauf erfolgt nach dem Muster einer konventionellen PDT mit einer Belichtungslampe.

Bisher fehlen zur LADD-PDT noch methodisch gut durchgeführte klinische und insbesondere randomisierte Studien zu dieser doch relativ häufigen Diagnose. Optimalerweise sollten diese (A) gegen alleinige Keratolyse, (B) gegen Keratolyse plus nonavalente HPV-Impfung und (C) gegen Keratolyse und topische 1 % Cidofovir-Creme erfolgen, welche bezüglich Remissionsrate und Nutzen-Risiko-Profil vermutlich aktuell die 3 besten Therapieoptionen gegen plantare Mosaikwarzen darstellen.

### Fazit für die Praxis

Die „laser assisted drug delivery“ (LAAD) photodynamische Therapie (PDT) mit Methylaminolävulinat (MAL) bietet in therapieresistenten Fällen eine schmerzarme Behandlungsoption mit kaum Nebenwirkungen. Besonders wichtig hierfür ist die Vorbehandlung mit einem ablativ fraktionierten Laser, um eine adäquate Eindringtiefe der gesamten Epidermis zu ermöglichen. Es ist darauf hinzuweisen, dass es sich bei dieser Behandlung um einen Off-label-Use handelt.

### Korrespondenzadresse

**Dr. med. (R) Robert Nienstedt**

Dermacenter AG

Bahnhofstr. 15, 6403 Küssnacht am Rigi,

Schweiz

robert\_nienstedt@yahoo.de

### Einhaltung ethischer Richtlinien

**Interessenkonflikt.** R. Nienstedt, B. Schlagenhauß und B.C. Rümmelein geben an, dass kein Interessenkonflikt besteht.

Für diesen Beitrag wurden von den Autor/-innen keine Studien an Menschen oder Tieren durchgeführt. Für die aufgeführten Studien gelten die jeweils dort angegebenen ethischen Richtlinien. Für Bildmaterial oder anderweitige Angaben innerhalb des Manuskripts, über die Patient/-innen zu identifizieren sind, liegt von ihnen und/oder ihren gesetzlichen Vertretern/Vertreterinnen eine schriftliche Einwilligung vor.

### Literatur

1. Erlendsson AM et al (2020) Adv Drug Del Rev 153:185–194. <https://doi.org/10.1016/j.addr.2020.01.001>
2. Haedersdal M, Erlendsson AM, Paasch U, Anderson RR (2016) Translational medicine in the field of ablative fractional laser (AFXL)-assisted drug delivery: A critical review from basics to current clinical status. J Am Acad Dermatol 74(5):981–1004. <https://doi.org/10.1016/j.jaad.2015.12.008>

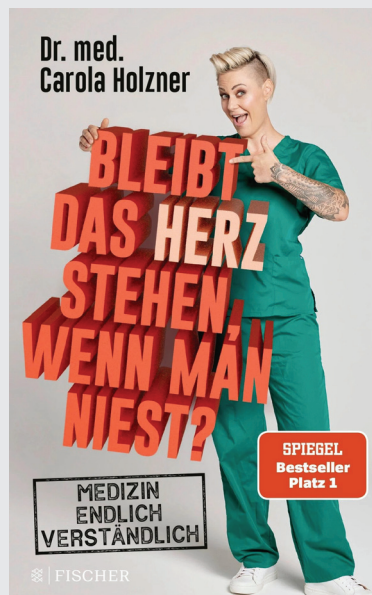- Ockenfels HM (2016) Therapeutic management of cutaneous and genital warts. *J Dtsch Dermatol Ges* 14(9):892–899. <https://doi.org/10.1111/ddg.12838>
- Paasch U et al (2022) S2K-Leitlinie: Lasertherapie der Haut. *J Dtsch Dermatol Ges* 20:1248–1270. [https://doi.org/10.1111/ddg.14879\\_g](https://doi.org/10.1111/ddg.14879_g)
- Searle T et al (2021) *Dermatol Ther* 11:93–104. <https://doi.org/10.1007/s13555-020-00478-5>
- Shin JO et al (2022) Nonavalent human papilloma virus vaccine for the treatment of multiple recalcitrant warts: an open label study. *J Am Acad Dermatol* 86:940–941. <https://doi.org/10.1016/j.jaad.2021.03.074>
- Waldman A et al (2019) HPV vaccine for treatment of recalcitrant cutaneous warts in adults: a retrospective cohort study. *Dermatol Surg* 45:1739–1741. <https://doi.org/10.1097/DSS.0000000000001867>
- Zabawski EJ et al (1998) *J Am Acad Dermatol* 39:741–745. [https://doi.org/10.1016/s0190-9622\(98\)70046-5](https://doi.org/10.1016/s0190-9622(98)70046-5)
- Zhu P et al (2022) Clinical guidelines for the diagnosis and treatment of cutaneous warts. *J Evid Based Med* 15:284–230. <https://doi.org/10.1111/jebm.12494>

**Carola Holzner (in Zusammenarbeit mit Sabine Jürgens)**

### **Bleibt das Herz stehen, wenn man niest?**

**Frankfurt am Main: Fischer Taschenbuch 2023, (ISBN: ISBN 978-3-596-70977-9), 18,00 EUR**

Wer den Blick offen hält für Popkultur und Soziale Medien, hat bestimmt schon von Doc Caro gehört: Dr. med. Carola Holzner, Fachärztin für Anästhesiologie mit Zusatzweiterbildungen in Intensivmedizin, Notfallmedizin und Innerklinischer Akut- und Notfallmedizin und als Videobloggerin sympathische und energische Botschafterin für medizinischen Wissenstransfer in die Öffentlichkeit.



Carola Holzner hat schon mehrere Sachbücher veröffentlicht, aktuell ein neues Buch, das sich zum Ziel macht, Medizin endlich verständlich zu machen. Auch dieses Buch wird mit hoher Wahrscheinlichkeit wieder ein Bestseller. Zu Recht. Holzner wählt den Weg, über Mythen und Behauptungen zu Gesundheitsthemen einen leichten Einstieg zu ermöglichen und dabei erstaunlich viel gut verständliches Wissen unterzubringen. Ob es nun um Fragen geht wie „Wärmt Alkohol von innen?“ oder „Machen Süßigkeiten zuckerkrank?“, Holzner nimmt die Fragen ernst, streut jede Menge bodenständige „Ärzt:innen sind auch nur Menschen“-Passagen ein, bleibt bei allen Bemühungen um Authentizität jedoch ganz nah an den Fakten und sorgt somit unbeirrt für Aufklärung und Wissenszuwachs.

Die kurzen Kapitel sind unterhaltsam geschrieben und leicht lesbar. Die Kunst von Holzner und ihrer Koautorin Jürgens ist es, sehr viel Information unterzubringen und nie den leichten Weg der Vereinfachung zu gehen, sondern den Lesenden anatomisch und (patho-)physiologisch korrekte Fakten ins Lesevergnügen zu mischen, ohne dass es langweilt. Im Wartebereich kann dieses Buch mit seinen in sich abgeschlossenen Abschnitten für Kurzweil sorgen und durch die humorvolle Art der Erzählung einen Beitrag zur angenehmen Zerstreuung leisten. Und auch medizinisches Personal wird Vergnügen haben an den kurzen Beschreibungen, die aufzeigen, wie Kommunikation auf Augenhöhe scheinbar mühelos gelingen kann. Das ist umso wertvoller, als wir in Zeiten leben, in denen ChatGPT mehr Empathie zugesprochen wird als humanen Medizinerinnen und die Ausführungen des Chatbots auf Patientenfragen als qualitativ besser eingestuft werden [1]. Die Wertschätzung für Patienten und medizinische Laien sowie deren Sorgen oder Erklärungsversuche steht bei Holzner immer im Mittelpunkt.

**Dr. med. Nataša Djordjević, Heidelberg**

- Ayers JW, Poliak A, Dredze M, et al. (2023) Comparing Physician and Artificial Intelligence Chatbot Responses to Patient Questions Posted to a Public Social Media Forum. *JAMA Intern Med* 183:589–596 doi:10.1001/jamainternmed.2023.1838

Dermatologie 2024 · 75:75–86  
<https://doi.org/10.1007/s00105-023-05258-8>  
Angenommen: 26. Oktober 2023  
Online publiziert: 12. Dezember 2023  
© The Author(s), under exclusive licence to Springer Medizin Verlag GmbH, ein Teil von Springer Nature 2023

**Wissenschaftliche Leitung**  
E. Gaffal, Magdeburg  
S. Ständer, Münster  
R.-M. Szeimies, Recklinghausen  
A. Zink, München

# CME

## Zertifizierte Fortbildung

# Mastozytose – eine häufig unerkannte Erkrankung

Melba Muñoz<sup>1,2</sup> · Frank Siebenhaar<sup>1,2</sup>

<sup>1</sup> Institut für Allergieforschung, Charité – Universitätsmedizin Berlin, Berlin, Deutschland

<sup>2</sup> Fraunhofer Institut für Translationale Medizin und Pharmakologie ITMP, Allergologie und Immunologie, Berlin, Deutschland

### Zusammenfassung

Die Mastozytose ist eine seltene Erkrankung, die durch eine klonale Expansion und Anhäufung von Mastzellen (MZ) in verschiedenen Organen gekennzeichnet ist. Die Mastozytose entsteht durch eine Aktivierungsmutation des KIT-Oberflächenrezeptors, die zu einer erhöhten Proliferation von MZ führt. Es bestehen erhebliche Unterschiede zwischen Kindern und erwachsenen Patienten mit Mastozytose. Kinder zeigen hauptsächlich die kutane Form, und Erwachsene weisen häufiger die systemische Form auf. Patienten mit Mastozytose können asymptomatisch sein oder eine Vielzahl von Symptomen aufweisen. Die Therapie ist primär unterstützend und zielt auf die Kontrolle der Symptome ab. Neue zugelassene zielgerichtete Therapien wie Midostaurin und Avapritinib haben das Behandlungsparadigma bei Patienten im fortgeschrittenen Stadium verändert, und Inhibitoren der nächsten Generation, die derzeit in klinischen Studien untersucht werden, werden für die nahe Zukunft erwartet.

### Schlüsselwörter

Mastzellen · *KIT*-Mutation · Tyrosinkinaseinhibitoren · Anaphylaxie · Tryptase

**Online teilnehmen unter:**  
[www.springermedizin.de/cme](http://www.springermedizin.de/cme)

Für diese Fortbildungseinheit werden 3 Punkte vergeben.

**Kontakt**  
Springer Medizin Kundenservice  
Tel. 0800 77 80 777  
(kostenfrei in Deutschland)  
E-Mail:  
[kundenservice@springermedizin.de](mailto:kundenservice@springermedizin.de)

**Informationen**  
zur Teilnahme und Zertifizierung finden Sie im CME-Fragebogen am Ende des Beitrags.

### Lernziele

#### Nach Lektüre dieses Beitrags ...

- kennen Sie die wichtigsten Merkmale der Mastozytose bei Kindern und Erwachsenen,
- erkennen Sie die häufigsten Symptome der systemischen Mastozytose,
- können Sie die Diagnose Mastozytose stellen,
- sind Ihnen die Behandlung und die Nachsorge von Patienten mit Mastozytose bekannt.



QR-Code scannen & Beitrag online lesen

## Einleitung

Die Mastozytose ist eine **seltene Erkrankung**, die durch eine klonale Expansion und Anhäufung von **Mastzellen** (MZ) in verschiedenen Organen wie Knochenmark, Haut, Magen-Darm-Trakt, Lymphknoten, Leber und/oder Milz gekennzeichnet ist. Sowohl Kinder als auch Erwachsene mit einem variablen und oft komplexen Symptomprofil sind betroffen. Der erste Fall einer kutanen Form der Mastozytose wurde von Nettleship und Tay im Jahr 1869 beschrieben [1]. Sie berichteten über den Fall eines 2-jährigen Mädchens mit einer atypischen, pigmentierten Form eines Exanthems, das beim Reiben oder Kratzen urtikarielle Hautveränderungen (Quaddeln) zeigte. Die Mastozytose wurde in der Vergangenheit überwiegend als eine Hautkrankheit betrachtet. Ellis berichtete jedoch 1949 über einen ersten Patienten mit **systemischer Mastozytose** (SM), bei dem innere Organe betroffen waren [2].

Wahrscheinlich sind MZ v. a. für ihre Schlüsselrolle bei der Entwicklung von **allergischen Reaktionen** bekannt. MZ gelten aufgrund ihrer hochaffinen Rezeptoren für Ig(Immunglobulin)E als die ersten gewebebasierten Effektorzellen der allergischen Soforttypreaktion. MZ sind **Immunzellen**, die an der angeborenen Immunantwort beteiligt sind und eine große Zahl von Mediatoren produzieren wie Histamin, Proteoglykane, Proteasen und Zytokine, die in zytoplasmatischen Granula gespeichert und durch Degranulation freigesetzt werden [3]. So sind MZ beispielsweise an der Abwehr von Krankheitserregern, Toxinen und Giften beteiligt. MZ spielen jedoch auch eine wichtige Rolle bei der Vermittlung der erworbenen Immunität, der Wundheilung und der Tumorangiogenese. MZ stammen von CD34-positiven Knochenmarksvorläuferzellen ab. Diese Mastzellvorläuferzellen gelangen über die Blutgefäße in die Schleimhäute und das Bindegewebe ihrer Endorgane einschließlich der Haut. Dort differenzieren sie unter dem Einfluss lokaler Wachstumsfaktoren, insbesondere SCF („stem cell factor“), zu reifen MZ.

MZ zirkulieren nicht in ihrer reifen Form und befinden sich im subepithelialen Binde- und Schleimhautgewebe, wo sie v. a. um Blutgefäße und sensorische Nerven herum ansiedeln [4]. Daher können sie schnell reagieren, wenn ein bereits sensibilisierter

## Mastocytosis—a frequently unrecognized disease

Mastocytosis is a rare disease characterized by clonal expansion and accumulation of mast cells (MC) in various organs. Mastocytosis results from an activating mutation of the KIT surface receptor leading to an increased proliferation of MC. There are significant differences between children and adult patients with mastocytosis. Children mainly present the cutaneous form, whereas adults more often exhibit the systemic form of mastocytosis. Patients with mastocytosis may be asymptomatic or affected by a variety of symptoms. Treatment is primarily supportive and aims at symptom control. New approved targeted therapies such as midostaurin and avapritinib changed the treatment paradigm in advanced forms of the disease, and next-generation inhibitors currently in clinical trials are expected in the near future.

### Keywords

Mast cells · *KIT* gene mutations · Tyrosine kinase inhibitors · Anaphylaxis · Tryptase

Mensch einem Allergen ausgesetzt ist. MZ verfügen über eine Vielzahl von Rezeptoren wie FcεR1, FcγRI, Rezeptoren für Komplementkomponenten (C3aR und C5aR), Substanz P, MRGPRX2, die durch ihre jeweiligen Liganden die Freisetzung verschiedener Mediatoren wie **Histamin** induzieren. Histamin ist ein potenter endogener vasoaktiver Wirkstoff, der Flüssigkeitsextravasation, Ödembildung, Juckreiz und Verbrennungsgefühl auslöst. Darüber hinaus reguliert Histamin eine Vielzahl von pathophysiologischen und physiologischen Prozessen, wie z. B. die Magensäuresekretion, Entzündungen und die Regulierung der Gefäßerweiterung und Bronchokonstriktion.

Die Mastozytose entsteht durch eine Aktivierungsmutation des **KIT-Oberflächenrezeptors**, der SCF, den wichtigsten Wachstums- und Differenzierungsfaktor für MZ, bindet. Die **KIT-Mutation** führt zu einer erhöhten Proliferation von MZ [5]. Patienten mit Mastozytose können asymptomatisch sein oder eine Vielzahl von Symptomen aufweisen, die von leichten Beschwerden bis hin zur lebensbedrohlichen Anaphylaxie reichen können. Die Mastozytose manifestiert sich in 3 Hauptkategorien: kutane, systemische Mastozytose und eine seltene lokale aggressive Form, das sog. MZ-Sarkom. Sowohl Kinder als auch Erwachsene können betroffen sein, jedoch sind die Hautveränderungen und Symptome altersabhängig (**Tab. 1**). In einigen Fällen ist keine Therapie erforderlich, in anderen Fällen ist die Therapie primär unterstützend und zielt auf die Kontrolle der Symptome ab. Die **Prognose** der Erkrankung ist gut, und bei Beginn im frühen Kindesalter tritt in aller Regel eine spontane Remission ein. Erwachsene weisen eine chronische, stabile oder langsam progrediente Erkrankung mit guter Prognose auf.

## Epidemiologie

Die Mastozytose gilt als seltene Erkrankung, von der etwa 1 von 10.000 Personen betroffen ist [7]. Die genaue Inzidenz, Punktprävalenz oder kumulative Prävalenz der Mastozytose in der Allgemeinbevölkerung ist nicht genau definiert. Die **Inzidenz** der Mastozytose wird auf 1 von 100.000 Personen pro Jahr geschätzt. Männer und Frauen sind betroffen, wobei im Erwachsenenalter die Frauen leicht überwiegen [7]. Im Gegensatz überwiegen leicht die männlichen Patienten bei Kindern mit Mastozytose [8]. Erwachse-

Tab. 1 Typische Merkmale der Mastozytose im Erwachsenen- und Kindesalter. (Mod. aus Hartmann [6])		
	Mastozytose im Kindesalter	Mastozytose im Erwachsenenalter
Häufigste Mastozytoseform	Kutane	ISM
Verlauf	Vorübergehend, selbstlimitierend	Chronisch, langsam progredient
Anaphylaxiehäufigkeit (%)	< 10	Bis zu 50
Tryptasewert (µg/l)	< 20	> 20
<i>KIT</i> -Mutation	Exon 8, 9, 11 oder 17 oder fehlend	<i>KIT</i> D816V, Exon 17
Häufigste kutane Form	Makulopapulös	Makulopapulös
Morphologie	Polymorph	Monomorph
Größe der Läsionen	Groß (≥ 0,5 cm)	Klein (< 0,5 cm)
Typische Verteilung von makulopapulösen Läsionen	Rumpf, Kopf, Extremitäten	Rumpf, Oberschenkel
ISM indolente systemische Mastozytose		

ne, die eine Mastozytose entwickeln, haben häufiger systemische Formen der Krankheit, die in der Regel persistieren [9]. Rein kutane Formen der Mastozytose machen weniger als 5 % aller Fälle bei Erwachsenen aus, jedoch ist bei etwa 85 % der Patienten mit einer systemischen Mastozytose auch die Haut betroffen [10]. Im Gegensatz dazu ist die Erkrankung bei mehr als 90 % der Kinder mit Mastozytose auf die Haut beschränkt und bessert sich bei der Mehrheit der Patienten während der Pubertät oder bildet sich gänzlich zurück.

## Pathogenese

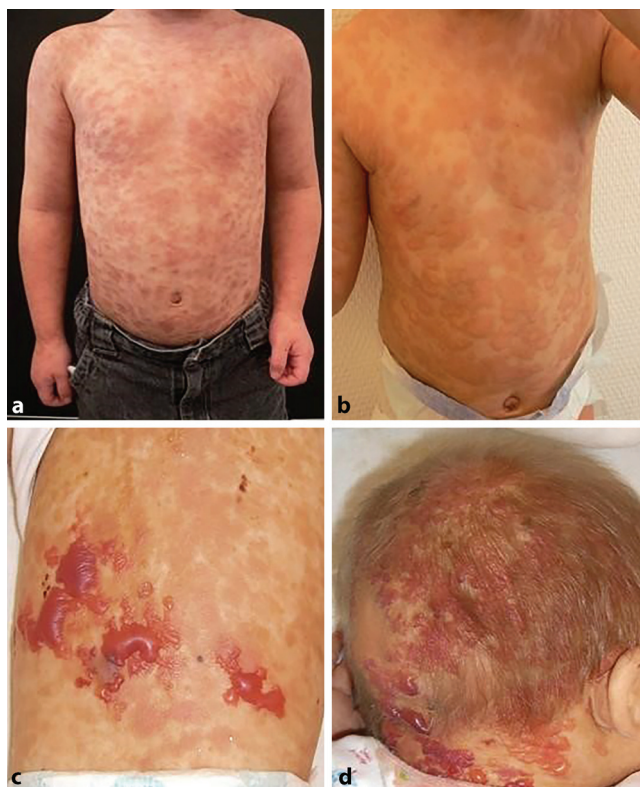MZ entstehen aus **hämatopoetischen Vorläuferzellen** des Knochenmarks, die CD34, CD117 (KIT) und CD13 exprimieren [11]. Die MZ-Entwicklung aus CD34<sup>+</sup>-Vorläuferzellen ist abhängig von der Interaktion zwischen dem Tyrosinkinase-Rezeptor KIT und seinem Liganden, dem Stammzellfaktor (SCF) [12]. Unter normalen physiologischen Bedingungen werden MZ durch die Verfügbarkeit des KIT-Liganden SCF streng reguliert. Bei der Mastozytose wird die klonale Proliferation von MZ-Vorläuferzellen durch eine somatische Gain-of-function-Mutation in *KIT* angetrieben, die zu einer SCF-unabhängigen pathologischen Akkumulation und Aktivierung von MZ im Gewebe führt. Die häufigste Mutation ist ***KIT D816V*** in Exon 17 [5] und ist in >90 % der Fälle von SM bei Erwachsenen vorhanden. Bei seltenen atypischen Subvarianten von SM wurden andere *KIT*-Mutationen wie K509I oder F522C oder keine *KIT*-Mutationen (Wildtyp-*KIT*) festgestellt. Die *KIT D816V*-Mutation fördert die Entwicklung und Proliferation von MZ, während zusätzliche genetische Mutationen zu einer malignen Transformation und Progression zu führen scheinen. Bei fortgeschrittener SM, insbesondere bei Patienten mit systemischer Mastozytose mit assoziierter myeloischer Neoplasie (SM-AMN) und Mastzellenleukämie (MZL), werden häufig zusätzliche krankheitsfördernde Mutationen in anderen Genen (außer *KIT*) nachgewiesen, die zu einem Fortschreiten der Krankheit beitragen können [13]. Zu diesen zusätzlichen Mutationen gehören Mutationen in *TET2*, *SRSF2*, *ASXL1*, *RUNX1* oder *RAS* [13, 14]. Andererseits wurden bei Patienten mit Mastzellensarkom (MZS) Funktionsverlustmutationen im Tumorsuppressorgen *SETD2* gefunden [15].

## Klassifikation und Klinik

### Kutane Mastozytose

#### Makulopapulöse kutane Mastozytose (früher: Urticaria pigmentosa)

Das Erscheinungsbild der kutanen Mastozytose (KM) unterscheidet sich je nach Alter des Patienten. Bei Kindern kommt es fast ausschließlich zu einer selbstlimitierenden, auf die Haut beschränkten Erkrankung, die in der Regel bis zur Pubertät abklingt. KM ist sehr selten mit gastrointestinalen Beschwerden (meist Krämpfen) und dem Risiko einer Anaphylaxie verbunden. Die KM zeigt sich polymorph bei Kindern als gelbe bis braune makulopapulöse Läsionen mit verschiedenen Formen und Farben, die das gesamte Integument betreffen können. Diese **polymorphen Läsionen** (makulös, plaqueartig, nodulär, xanthelasmoid) sind auffälliger und verblas-



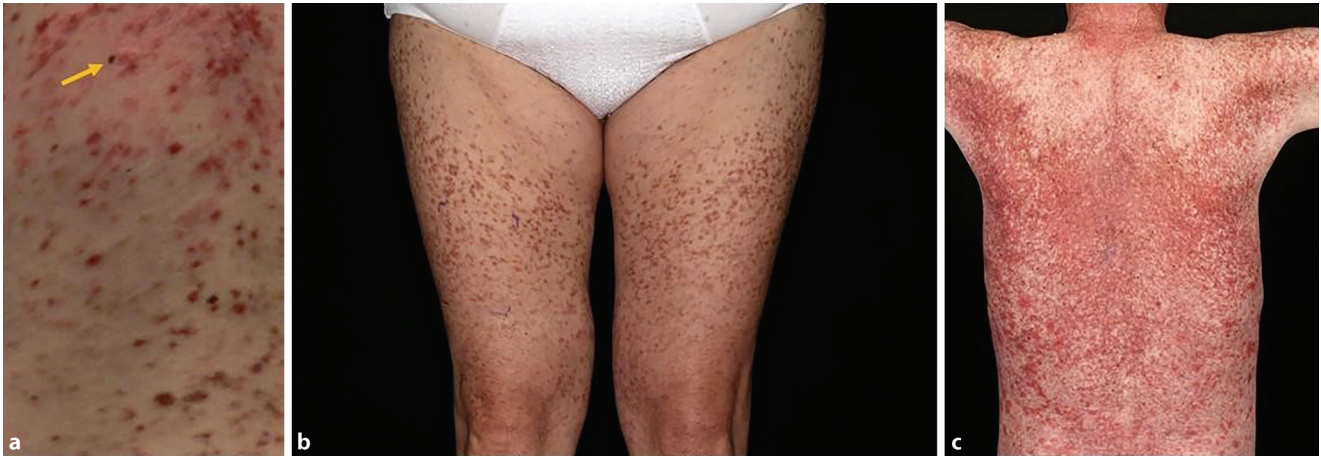**Abb. 1** ▲ Kutane Mastozytose bei Kindern. Die meisten Kinder haben charakteristische große braune Läsionen unterschiedlicher Größe (polymorph), die in einigen Fällen erhaben, blasenartig oder nodulär sein können. **a** Makulös, **b** Plaqueartig, **c** Blasenartig, **d** Blasenartig und nodulär

sen in der Regel mit zunehmendem Alter. Kinder haben größere Läsionen als Erwachsene und zeigen eine eher stammbetonte Verteilung (**Abb. 1**). Im Erwachsenenalter finden sich zahlreiche, bis zu hunderte, charakteristische, rötlich-braune, monomorphe makulopapulöse Läsionen. Die urtikariellen Veränderungen der Läsionen nach Reiben der betroffenen Stellen werden als **Darier-Zeichen** bezeichnet (**Abb. 2**). Die Läsionen beginnen in der Regel am Oberschenkel, an der Achselhöhle oder am unteren Rumpf und breiten sich dann im Laufe mehrerer Jahre auf den oberen Rumpf, die distalen Extremitäten und den seitlichen Hals aus, während das Gesicht in der Regel verschont bleibt (**Abb. 2**).

Die häufigsten Symptome der kutanen Mastozytose sind **Flush-Reaktionen** und Juckreiz, beide können stark ausgeprägt sein. Im Gegensatz zu den Kindern bilden sich die Hautläsionen bei Erwachsenen nicht zurück, sondern zeigen einen persistierenden, meist langsam progredienten Verlauf.

#### Diffuse kutane Mastozytose

Diese Unterform der KM wird in der Regel in der frühen Kindheit entdeckt und kann mit *KIT*-Mutationen in den Exons 8 oder 9 assoziiert werden [16]. Diffuse kutane Mastozytose (DKM) kann auch mit familiärer Mastozytose und Keimbahnmutationen in *KIT* assoziiert sein. In der DKM weist die Haut keine individuellen Läsionen, sondern häufig ein gelblich-rötliches Kolorit auf und kann ödematös und verdickt erscheinen (**Abb. 3a**). Häufig kommt es zu einer **Hyperpigmentierung** intertriginöser Areale [17]. Zusätzlich

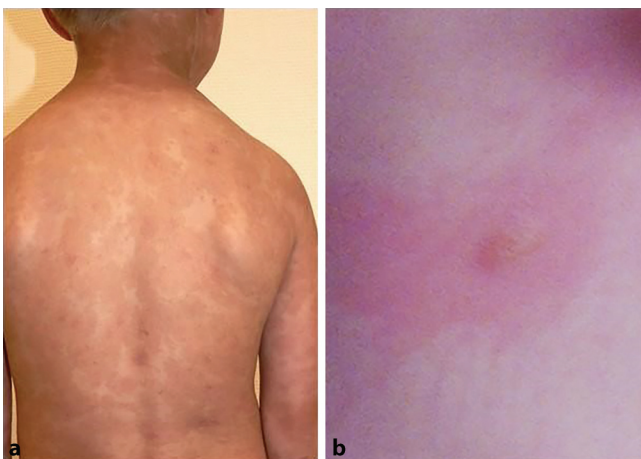


**Abb. 2** ▲ Kutane Mastozytose bei Erwachsenen. Charakteristische kleine braune/rötliche monomorphe Läsionen entwickeln sich oft am Oberschenkel (b). Läsionen breiten sich über mehrere Jahre auf dem Rumpf und die Extremitäten aus (c). Das Zusammentreffen von Läsionen kann mit fortgeschrittenen SM-Kategorien assoziiert sein (c). Der Pfeil zeigt ein positives Darier-Zeichen: Etwa 5–10 min nach Reiben einer Läsion mit einem Holzspatel entsteht eine Quaddel (a)

kann die DKM mit **großen Blasen** einhergehen, die durch Reiben oder Kratzen hervorgerufen werden. Ähnlich wie bei der polymorphen Variante der KM bei Kindern bilden sich kutane Läsionen bei Patienten mit DKM oft bis zur Adoleszenz zurück. Die diffuse Form der KM ist bei Erwachsenen selten.

### Mastozytom

Das Mastozytom zeigt sich als solitäre Ansammlung von Mastzellen häufig bei der Geburt oder kann sich in den ersten Lebenswochen entwickeln. Klinisch präsentiert sich das Mastozytom als gelblich-braune, in der Regel weniger als 1 cm große, scharf begrenzte Plaque oder noduläre Läsion (Abb. 3b). Bei einigen Kindern können mehrere Läsionen auftreten. Beim Reiben der Läsion(en) kann es zu plötzlicher großflächiger Hautrötung und Schweißausbrüchen (**Flush**) kommen. Mastozytome persistieren in der Regel nicht bis ins Erwachsenenalter und sind daher bei Erwachsenen fast nie zu finden [18].



**Abb. 3** ▲ Seltene Formen der kutanen Mastozytose. Diffuse kutane Mastozytose (a) wird in der Regel nur bei Kindern beobachtet. Die Haut zeigt sich hyperpigmentiert und verdickt. Das Mastozytom (b) zeigt sich häufig solitär als noduläre oder plaqueartige Hautveränderung auch bei Kindern

### Systemische Mastozytose

Die systemische Mastozytose (SM) ist eine heterogene Gruppe von Erkrankungen, denen eine **Mastzellakkumulation** in extrakutanen Organen gemeinsam ist und die hauptsächlich erwachsene Patienten betrifft (Tab. 2). Die aktivierende Mutation der Tyrosinkinase des *KIT*-Rezeptors, am häufigsten D816V, besteht in den meisten Fällen. Bei Erwachsenen manifestiert sich die SM typischerweise als nichtaggressive Erkrankung (Non-AdvSM), vertreten durch indolente SM (ISM), „smoldering“ SM (SSM) und eine klinisch-pathologische Variante der ISM, die Knochenmarkmastozytose (KMM). Zu den weniger häufigen fortgeschrittenen Krankheitsformen (AdvSM) gehören die aggressive SM (ASM), die Mastzellenleukämie (MZL) und die SM mit assoziierter myeloischer Neoplasie (SM-AMN).

**Knochenmarkmastozytose** ist inzwischen als klinisch-pathologische Variante der ISM anerkannt und zeichnet sich durch ein

**Tab. 2** Klassifikation der Mastozytose aus der internationalen Konsensklassifikation der myeloischen Neoplasien und akuten Leukämien (ICC vom 2022, [19])

Variante
<i>Kutane Mastozytose (KM)</i>
– Makulopapulös (monomorph/polymorph)
– Diffus
– Mastozytom
<i>Systemische Mastozytose (SM)</i>
– Knochenmarkmastozytose (KMM)
– Indolente systemische Mastozytose (ISM)
– „Smoldering“ systemische Mastozytose (SSM)
– SM mit assoziierter myeloischer Neoplasie (SM-AMN)
– Aggressive systemische Mastozytose (ASM)
– Mastzellenleukämie (MZL)
<i>Mastzellensarkom (MZS)</i>

**Tab. 3** Diagnosekriterien der systemischen Mastozytose: Modifikationen der Kriterien für die Diagnose von systemischer Mastozytose (SM) wurden von der ICC (International Consensus Classification) eingeführt [19, 24]

Systemische Mastozytose – Diagnose
<b>Hauptkriterium</b> Multifokale, dichte Infiltrate von MZ ( $\geq 15$ MZ in Aggregaten), die in Schnitten des Knochenmarks und/oder anderer extrakutaner Organe nachgewiesen werden
<b>Nebenkriterien</b> a. In Biopsieschnitten von Knochenmark oder anderen extrakutanen Organen sind $>25\%$ der MZ im Infiltrat spindelförmig oder weisen eine atypische Morphologie auf, oder von allen MZ in Knochenmarkaspiratabstrichen sind $>25\%$ unreif oder atypisch b. Nachweis einer aktivierenden Punktmutation an Codon 816 von <i>KIT</i> oder andere aktivierende <i>KIT</i> -Mutation in Knochenmark, Blut oder einem anderen extrakutanen Organ c. MZ in Knochenmark, Blut oder anderen extrakutanen Organen exprimieren CD25 und/oder CD2 und/oder CD30 zusätzlich zu den normalen Mastzellmarkern d. Die Gesamttryptase im Serum ist dauerhaft höher als $20 \mu\text{g/l}$ (es sei denn, es liegt ein assoziiertes myeloisches Neoplasma vor; in diesem Fall ist dieser Parameter nicht gültig). Im Falle einer bekannte $\alpha$ -Tryptasämie soll den Serumtryptase durch die zusätzlichen <i>TPSAB1</i> -Genkopien angepasst werden
MZ Mastzellen

begrenztes Maß an MZ-Akkumulation, fehlende Hautläsionen und normale oder leicht erhöhte Serumtryptasewerte ( $< 125 \mu\text{g/l}$ ) aus. Diese Variante, die etwa 10–49 % aller Formen von SM bei Erwachsenen ausmacht, tritt später auf, betrifft überwiegend männliche Patienten und steht in starkem Zusammenhang mit schweren Anaphylaxien, die hauptsächlich auf allergische Reaktionen gegen Hymenopteren zurückzuführen sind [19].

Die **indolente systemische Mastozytose** ist die häufigste Form der Mastozytose bei Erwachsenen und ist durch Mastzellinfiltrate des Knochenmarks und/oder anderer Organe gekennzeichnet (Tab. 3). Eine systemische Mastozytose bei Kindern ist eine Rarität. Patienten mit ISM sind in bis zu 85 % der Fälle von makulopapulösen Hautveränderungen betroffen (Abb. 3). Ein Anzeichen für fortgeschrittene SM-Kategorien kann beobachtet werden, wenn sich

diese Hautveränderungen vermehren und konfluieren (Abb. 2c). ISM kann völlig asymptomatisch sein oder mit einer Vielzahl von Symptomen einhergehen, darunter Flush-Reaktionen und Juckreiz, Diarrhö, Erbrechen, Tachykardie, Kopfschmerzen, Lethargie, Müdigkeit, Konzentrationsschwäche, Reizbarkeit, Angstzustände, Depressionen, Gewichtsverlust und Atemwegsproblemen [10, 20, 21, 22]. Darüber hinaus gibt es einen relativ hohen Prozentsatz von Patienten mit ISM, die anaphylaktische Reaktionen erleiden. Die Prävalenz der **Anaphylaxie** bei erwachsenen Patienten mit Mastozytose wird mit 20–56 % angegeben [23]. Patienten mit SM können auch eine **Osteopathie** entwickeln, oft in Form einer fortgeschrittenen Osteopenie oder Osteoporose. In der Mehrzahl der ISM-Patienten werden erhöhte Serumtryptasewerte gemessen, und die Mutation in Codon 816 (*KIT* D816V) findet sich bei mehr als 90 % der Patienten. Patienten mit ISM zeigen keine Anzeichen für eine assoziierte hämatologische Neoplasie.

Die **„smoldering“ systemische Mastozytose** (SSM) zeichnet sich durch eine hohe Mastzellzahl (Knochenmarkinfiltration  $>30\%$ ), Serumtryptasewerte  $>200 \mu\text{g/l}$ , eine hohe *KIT* D816V-Mutationslast ( $>10\%$  im peripheren Blut) und/oder Organomegalien ohne Dysfunktion aus. SSM erfüllt die Kriterien der SM, aber mit 2 oder mehr „B“-Findings und keinem „C“-Finding (Tab. 4). SSM-Patienten sind im Allgemeinen älter und zeigen häufiger die Folgen einer erhöhten Krankheitslast einschließlich Zytopenien, Hepatomegalie und tastbarer Splenomegalie [25].

SM mit assoziierter myeloischer Neoplasie (**SM-AMN**) erfüllt die Kriterien für SM und die Kriterien für eine **assoziierte myeloische Neoplasie** (z. B. CMML [chronische myelomonozytäre Leukämie], MDS [myelodysplastisches Syndrom], AML [akute myeloische Leukämie] oder andere myeloische Neoplasien).

**Aggressive systemische Mastozytose** (ASM) erfüllt die Kriterien für SM plus 1 oder mehrere „C“-Findings (Tab. 4), aber ohne Hinweis auf eine Mastzellenleukämie.

**Mastzellenleukämie** (MZL) erfüllt die Kriterien für SM, jedoch zeigt die Knochenmarkbiopsie zytologisch eine diffuse, meist dichte Infiltration mit  $\geq 20\%$  atypischen, unreifen Mastzellen (Promastozyten, metachromatische blastartige Formen, mehrkernige oder stark pleomorphe Mastzellen). MZL hatte eine besonders schlechte

**Tab. 4** B- und C-Findings: Modifikationen der B- und C-Findings wurden von der ICC (International Consensus Classification) eingeführt [19]

B-Findings	C-Findings Beeinträchtigung der Organfunktion	Progressive C-Findings
1. Erhöhter Grad der Mastzelleninfiltration Infiltrationsgrad der MZ im Knochenmark $>30\%$ und/oder Serumtryptase im Serum $>200 \mu\text{g/l}$ und/oder <i>KIT</i> D816V VAF $>10\%$ 2. Zytopenie (erfüllt nicht die Kriterien für C-Findings) oder Zytose. Reaktive Ursachen sind ausgeschlossen, und die Kriterien für andere myeloische Neoplasien sind nicht erfüllt 3. Hepatomegalie ohne Beeinträchtigung der Leberfunktion oder Splenomegalie ohne Anzeichen von Hypersplenismus einschließlich Thrombozytopenie und/oder Lymphadenopathie ( $> 1$ cm groß) bei Palpation oder Bildgebung	Zytopenien: Absolute Neutrophilenzahl $<1000/\mu\text{l}$ Hämoglobin $<10$ g/dl Thrombozyten $<100.000/\mu\text{l}$ (Eines oder mehrere davon) Organopathie (Leber): Hepatomegalie (tastbar) mit Aszites, erhöhten Leberenzymen und/oder portaler Hypertension Organopathie (Milz): Splenomegalie mit Hypersplenismus Organopathie (Magen-Darm-Trakt): Malabsorption mit Hypoalbuminämie und Gewichtsverlust Organopathie (Skelett): Große Osteolyse und/oder schwere Osteoporose und pathologische Frakturen	Schwere Panzytopenien: Absolute Neutrophilenzahl $<500/\mu\text{l}$ + wiederkehrende Infektionen Notwendigkeit von Transfusionen Thrombozyten $<20.000/\mu\text{l}$ + rezidivierende Blutungen Fortschreitende Beeinträchtigung der Leberfunktionen, Lebersversagen (Koma), Verlust der Proteinsynthese, schwere Gerinnungsstörung
MZ Mastzellen, VAF variant allele frequency		

Prognose in der Vergangenheit [26]. Der Multikinase-/KIT-Inhibitor Midostaurin und der hochselektive *KIT* D816V-Inhibitor Avapritinib können deutliche Verbesserungen durch eine Reduktion der Mastzelllast sowie eine Umkehr der Organschädigungen (C-Findings) und Krankheitssymptome bewirken [27]. Ein indirekter Behandlungsvergleich ergab, dass Avapritinib das Überleben am deutlichsten verbesserte [28].

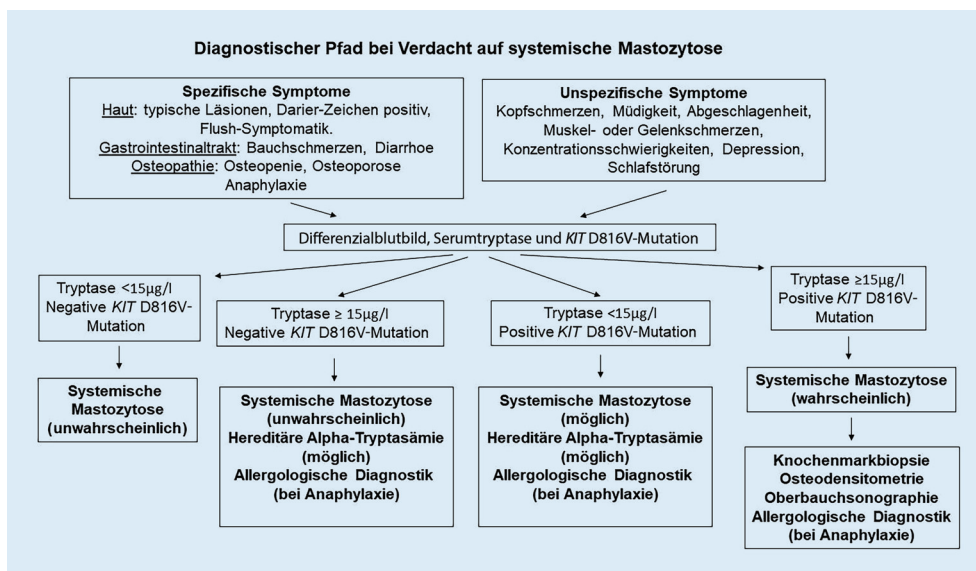
### Diagnose

Die kutane Form der Mastozytose ist relativ leicht zu diagnostizieren, da die Hautveränderungen je nach Alter des Patienten erkannt werden können. Wichtig ist, daran zu denken, dass durch Reiben einer Hautläsion das Darier-Zeichen ausgelöst werden kann (Abb. 2a), das pathognomonisch für die kutane Mastozytose ist. **Biopsien** sind nur in besonderen Situationen notwendig, z. B. wenn sich die Hautveränderungen atypisch oder unklar zeigen. Im Gegensatz dazu kann eine SM vermutet werden, wenn Patienten Symptome aufweisen, die mit einer Mastzellaktivierung im Zusammenhang stehen, z. B. gastrointestinale Symptome und/oder allergische Reaktionen einschließlich Anaphylaxie. Darüber hinaus können auch unspezifische Symptome wie Kopfschmerzen, Müdigkeit, Schlaf- oder Konzentrationsprobleme und Stimmungsschwankungen assoziiert sein (Abb. 4). Ein **erhöhter Serumtryptasewert** und eine positive ***KIT* D816V-Mutation** im peripheren Blut sind hoch prädiktive Hinweise für eine SM (Abb. 4). Die Diagnose SM kann gestellt werden, wenn das Hauptkriterium und 1 Nebenkriterium oder mindestens 3 Nebenkriterien erfüllt sind (Tab. 3). Es ist wichtig zu berücksichtigen, dass die physiologischen Werte der basalen Serumtryptase bei gesunden Personen abhängig von der Anzahl der Mastzellen, der basalen Sekretionsrate, der Kopienzahl des *TPSAB1*-Gens, das für  $\alpha$ -Tryptase kodiert, und der Nierenfunktion variieren. In letzter Zeit gibt es eine wachsende Debatte über den normalen Tryptasebereich, da Menschen mit einer hereditären  $\alpha$ -Tryptasämie (HaT), die möglicherweise keine Symptome aufweisen, die Tryptasewerte in der Allgemeinbevölkerung erhöhen [29, 30]. Basierend auf dieser Diskussion, kam

eine Gruppe aus Mastozytosenexperten zu dem Schluss, dass der normale Serumtryptasebereich bei asymptomatischen Kontrollpersonen, einschließlich Personen mit HaT, und auf der Grundlage von 2 standard deviations definiert werden sollte, die das 95%-Konfidenzintervall abdecken [31]. Durch Anwendung dieser Definition in einem Literaturscreening liegt die normale basale Tryptase bei asymptomatischen Kontrollpersonen (einschließlich HaT-positiver Personen) zwischen 1 und 15 ng/ml. Diese Definition sollte Überinterpretationen und unnötige Überweisungen vor einer Krankheit bei gesunden Personen vermeiden.

Bei Tryptasewerten  $\geq 15 \mu\text{g/l}$  sollte eine systemische Mastozytose ggf. ausgeschlossen werden.

Sobald die Diagnose SM gestellt ist, sollten zusätzlich die Durchführung einer **Osteodensitometrie** und eine **Oberbauchsonographie** zur Beurteilung der extrakutanen Organbeteiligung erfolgen (Abb. 4). **Sonographie der Lymphknoten** kann berücksichtigt werden, wenn eine Lymphadenopathie vorliegt bzw. bei Verdacht auf eine fortgeschrittene SM-Kategorie. Eine Ultraschalluntersuchung der Lymphknoten soll nicht routinemäßig als Screeningtest empfohlen werden. In einer fortgeschrittenen SM-Kategorie ist eine sensitivere Bildgebung (CT [**Computertomographie**]/MRT [**Magnetresonanztomographie**]) zu empfehlen, da hierdurch eine bessere Beurteilung intra- und retroperitonealer Lymphknoten ermöglicht wird. Im Falle einer Anaphylaxie sollte eine **allergologische Diagnostik** durchgeführt werden. Vollständiges **Blutbild** mit Differenzialblutbild, Lactatdehydrogenase (LDH) und alkalischer Phosphatase (AP) (häufig erhöht bei AdvSM) sollten ebenfalls bestimmt werden. Ein **Differenzialblutbild** ist wichtig, um hämatologische Anomalien auszuschließen, die mit fortgeschrittenen Kategorien der Mastozytose verbunden sein können. Bei Verdacht auf ein Fortschreiten der Erkrankung sollte das Staging mit KM-Untersuchung, Bluttests, molekularer Analyse und bildgebenden Untersuchungen zusätzlich wiederholt werden, um das Auftreten neuer B- und/oder C-Findings zu beurteilen.



**Abb. 4** ◀ Diagnostischer Pfad: Untersuchungen zur Diagnose einer systemischen Mastozytose bei klinischem oder laborchemischem Verdacht



## Hereditäre $\alpha$ -Tryptasämie

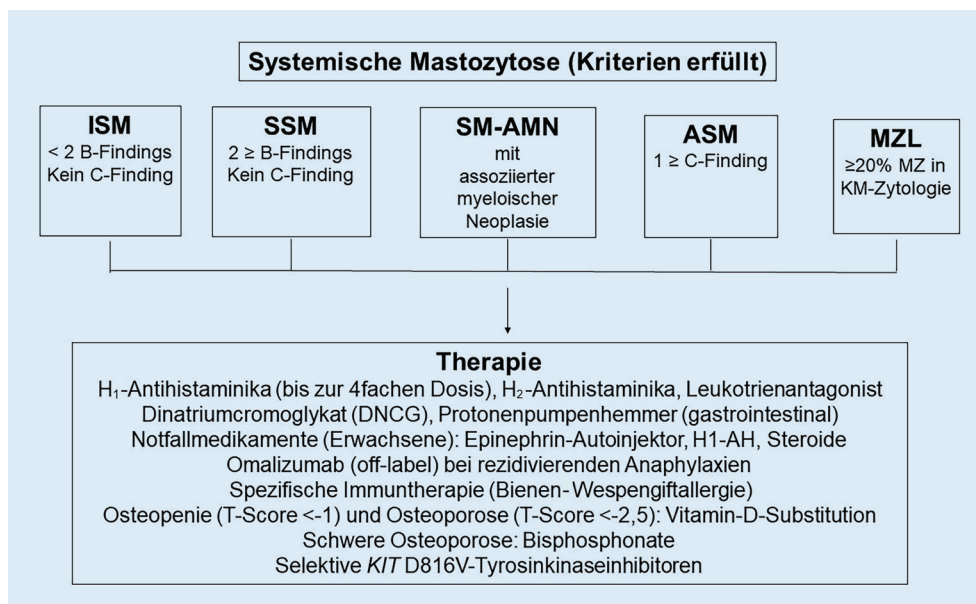
In einigen Fällen gibt es Patienten, die erhöhte Serumtryptasewerte ohne Nachweis einer *KIT*-Mutation aufweisen. Eine mögliche Ursache hierfür ist eine Duplikation oder höhere Replikationen des *TPSAB1*-Gens, das für  $\alpha$ -Tryptase kodiert. Von dieser sog. hereditären  $\alpha$ -Tryptasämie (HaT) sind bis zu 6% der Allgemeinbevölkerung betroffen. Sie stellt einen möglichen prädisponierenden Faktor für die Auslöser schwerer Anaphylaxien im Zusammenhang mit einer **Typ-1-Sensibilisierung** (z. B. Insektengifte) mit und ohne begleitende Mastozytose dar [32]. Träger dieser genetischen Variante weisen je nach Kopienzahl erhöhte Serumtryptasewerte auf. Darüber hinaus ist die Prävalenz der HaT bei Patienten mit SM höher (bis zu 30%) als bei der gesunden Bevölkerung.

## Therapie

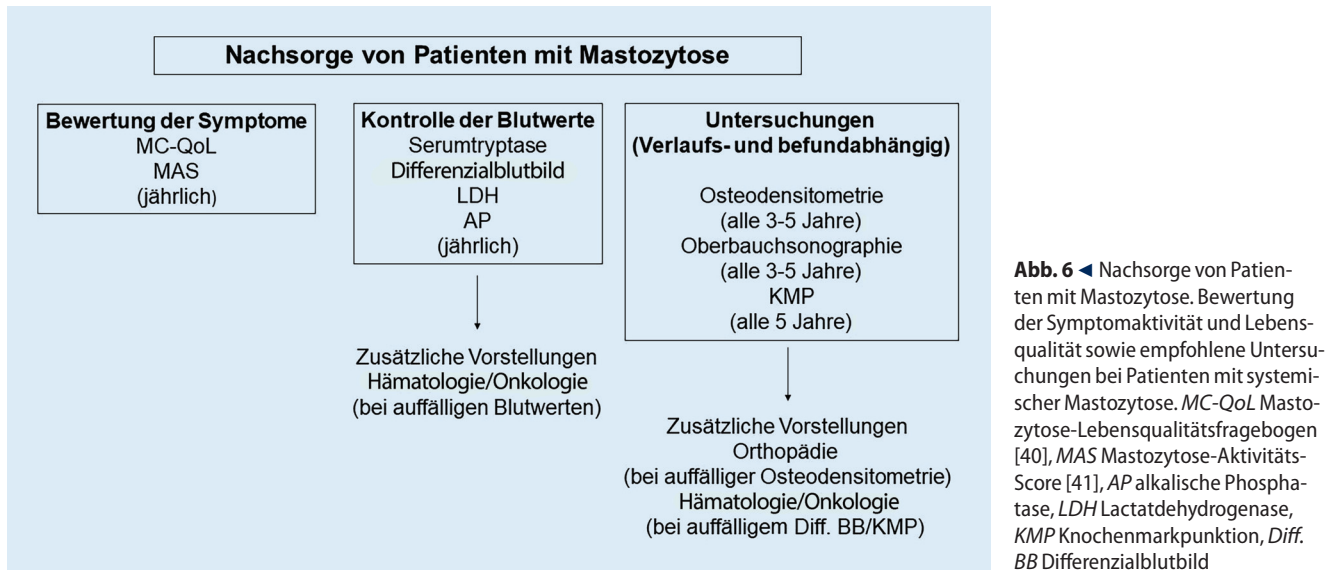
Die Behandlung der SM ist **sehr individuell** und wird durch das Vorhandensein, die Art und den Schweregrad der mediatorbezogenen Symptome, den Grad der Organbeteiligung und die Komorbidität der Patienten beeinflusst [33]. Patienten mit SM haben Symptome, die verschiedene Organe betreffen können, sowie unspezifische Symptome. Die wichtigsten therapeutischen Ziele sind daher die Identifizierung und **Vermeidung von Auslösefaktoren** für anaphylaktische Reaktionen und das **Symptommanagement**. Für Juckreiz, Hautrötung, Urtikaria und Angioödem werden in der Erstlinie  $H_1$ -Antihistaminika empfohlen (**Abb. 5**) oder bei Refraktärität eine Kombination mit Leukotrienrezeptorantagonisten; darüber hinaus werden gastrointestinale Symptome wie Bauchschmerzen, Übelkeit, Erbrechen und Durchfall häufig mit  $H_2$ -Antihistaminika oder in der Zweitlinie mit Protonenpumpenhemmern und/oder Dinatriumcromoglycat (DNCG) behandelt ([33]; **Abb. 5**). In Fällen von idiopathischer oder anders nicht kontrollierbarer Anaphylaxie bei SM-Patienten kann eine Off-label-Therapie mit Omalizumab 300 mg alle 4 Wochen in Erwägung gezogen werden, was in bis zu 84% der Patienten zu einem vollständigen Verschwinden der

anaphylaktischen Episoden geführt hat [34]. Die meisten anaphylaktischen Reaktionen sind auf **Bienen-/Wespenallergie** zurückzuführen, es gibt jedoch auch einen beträchtlichen Prozentsatz an idiopathischen Anaphylaxien. Bei Anaphylaxien im Rahmen von Bienen-/Wespenallergien sollte eine **spezifische Immuntherapie** eingeleitet werden, die lebenslang fortgeführt werden sollte. Eine zusätzliche Therapie mit Omalizumab („off-label“) kann empfohlen werden, wenn die Einleitung der spezifischen Immuntherapien nicht möglich ist bzw. nicht bis zur Erhaltungsdosis toleriert wird (auch in Kombination möglich). Darüber hinaus sollten alle erwachsenen Mastozytosepatienten immer einen **Epinephrin-Autoinjektor** bei sich tragen. Wenn Anaphylaxie bei Kindern auftritt, betrifft diese meist Kinder mit erhöhter Tryptasekonzentration und großflächigem Hautbefall [35]. Daher kommt nur in diesen seltenen Fällen ein Adrenalin-Autoinjektor bei Kindern in Betracht. Dies sollte individuell in Abhängigkeit von anderen Faktoren wie früheren anaphylaktischen Episoden berücksichtigt werden.

Die therapeutische Behandlung der fortgeschrittenen Formen der SM, die durch Organschäden aufgrund einer Infiltration von MZs gekennzeichnet ist, erfordert die einer **zytoreduktiven Therapie**. Für fortgeschrittene Formen der SM sind **Tyrosinkinaseinhibitoren** (TKI) wie Midostaurin, Avapritinib und Imatinib zugelassen [36]. **Midostaurin** ist ein oraler Multikinaseinhibitor, der sowohl bei mutiertem D816V als auch bei Wildtyp-*KIT* für die Behandlung fortgeschrittener Formen der SM – und *FLT3*-mutierter AML – zugelassen ist [37]. **Avapritinib** ist ein potenter oraler Inhibitor mit hoher Selektivität für D816V-mutiertes *KIT*. **Imatinib-Mesylat** ist ein oraler Multikinasehemmer für die Behandlung von ASM ohne *KIT* D816V-Mutation oder bei unbekanntem Mutationsstatus [38]. **Masitinib** ist ein oral verabreichter Kinasehemmer, der eine Wirkung auf die Wildtyp-*KIT*-Isoform, *PDGFR*, *Lyn* und *Fyn*, aber nicht gegen die *KIT* D816V-Mutation aufweist [39]. Daher wurde das Medikament hauptsächlich auf seine Wirksamkeit hinsichtlich der Kontrolle mediatorbedingter Symptome untersucht [39]. Kürzlich hat die US-Arzneimittelbehörde FDA (Food and Drug Administration) **Avapritinib** für die Behandlung von Erwachsenen



**Abb. 5** ◀ Therapie der systemischen Mastozytose. Therapeutische Empfehlungen zur Behandlung der Symptome bei Patienten mit systemischer Mastozytose. *ISM* indolente systemische Mastozytose, *SSM* „smoldering“ systemische Mastozytose, *SM-AMN* systemische Mastozytose mit assoziierter myeloischer Neoplasie, *ASM* aggressive systemische Mastozytose, *MZL* Mastzellenleukämie, *MZ* Mastzellen, *KM* kutane Mastozytose, *H1-AH*  $H_1$ -Antihistaminika



mit indolenter systemischer Mastozytose zugelassen. Avapritinib ist somit die erste und aktuell einzige zugelassene Therapie zur Behandlung der indolenten systemischen Mastozytose. Weitere TKIs (Bezuclastinib, Elenestinib, Ripretinib) befinden sich derzeit in klinischer Erprobung und werden voraussichtlich in naher Zukunft verfügbar sein.

## Nachsorge

In den letzten Jahren wurden Instrumente („patient-reported outcome measures“ [PROMs]) zur Messung und Überwachung von Krankheitsaktivität, Krankheitskontrolle und Lebensqualität in der Routineversorgung entwickelt, die für erwachsene Patienten mit kutaner und indolenter systemischer Mastozytose eine objektive Bewertung der Patienten in der Ambulanz ermöglichen. Der **Mastozytose-Aktivitäts-Score** (MAS) bewertet die Aktivität der Symptome prospektiv über 7 bis 14 Tage. Die Lebensqualität von Patienten mit Mastozytose kann mit dem **Mastozytose-Lebensqualitätsfragebogen** (MC-QoL) retrospektiv bewertet werden (Abb. 6). Es wird empfohlen, Differenzialblutbild, Serumtryptase, LDH und AP bei Patienten mit kutaner und systemischer Mastozytose mindestens 1-mal jährlich zu kontrollieren. Darüber hinaus sollten alle Patienten mit SM eine Osteodensitometrie und eine Oberbauchsonographie alle 3 bis 5 Jahre durchführen lassen. Es wird ebenfalls eine **Knochenmarkpunktion** (KMP) etwa alle 5 Jahre je nach Verlauf empfohlen. Die KMP ist hauptsächlich wichtig für die Diagnosestellung der SM bei Patienten mit positiver *KIT*-Mutation und erhöhter Tryptase. Eine Wiederholung der KMP wird bei Patienten empfohlen, bei denen der Prozentsatz der *KIT*-mutierten Zellen oder des Tryptasespiegels unerwartet ansteigt oder wenn das Differenzialblutbild Anomalien aufweist. Die optimale Behandlung von Patienten mit SM erfordert derzeit einen multidisziplinären Ansatz, an dem Experten aus verschiedenen Disziplinen beteiligt

## Abkürzungen

<i>AdvSM</i>	Advanced systemic mastocytosis
<i>AML</i>	Akute myeloische Leukämie
<i>AP</i>	Alkalische Phosphatase
<i>ASM</i>	Aggressive systemische Mastozytose
<i>ASS</i>	Acetylsalicylsäure
<i>CMML</i>	Chronische myelomonozytäre Leukämie
<i>CT</i>	Computertomographie
<i>Diff. BB</i>	Differenzialblutbild
<i>DKM</i>	Diffuse kutane Mastozytose
<i>DNCG</i>	Dinatriumcromoglycat
<i>FDA</i>	Food and Drug Administration
<i>H<sub>1</sub>-AH</i>	H <sub>1</sub> -Antihistaminika
<i>HaT</i>	Hereditäre α-Tryptasämie
<i>ICC</i>	International Consensus Classification
<i>Ig</i>	Immunglobulin
<i>ISM</i>	Indolente systemische Mastozytose
<i>KM</i>	Kutane Mastozytose
<i>KMM</i>	Knochenmarkmastozytose
<i>KMP</i>	Knochenmarkpunktion
<i>LDH</i>	Lactatdehydrogenase
<i>MAS</i>	Mastozytose-Aktivitäts-Score
<i>MC-QoL</i>	Mastozytose-Lebensqualitätsfragebogen
<i>MDS</i>	Myelodysplastisches Syndrom
<i>MRT</i>	Magnetresonanztomographie
<i>MZ</i>	Mastzellen
<i>MZL</i>	Mastzellenleukämie
<i>MZS</i>	Mastzellensarkom
<i>Non-AdvSM</i>	Non-advanced systemic mastocytosis
<i>NSAIDs</i>	Nichtsteroidale Antirheumatika
<i>PROMs</i>	Patient-reported outcome measures
<i>SCF</i>	Stem cell factor
<i>SDs</i>	Standard deviations
<i>SM</i>	Systemische Mastozytose
<i>SM-AMN</i>	Systemische Mastozytose mit assoziierter myeloischer Neoplasie
<i>SSM</i>	Smoldering systemische Mastozytose
<i>TKI</i>	Tyrosinkinaseinhibitoren
<i>VAF</i>	Variant allele frequency

sind, darunter Pathologie, Hämatologie Dermatologie, Allergologie und Orthopädie.

Bestimmte Medikamente (ASS [Acetylsalicylsäure], NSAIDs [nichtsteroidale Antirheumatika], Morphin, Codein, Muskelrelaxanzien, intravenöse Anästhetika, kolloidale Volumenersatzmittel und Röntgenkontrastmittel), die als fakultative **Histaminliberatoren** wirken könnten, könnten in manchen Fällen unter ärztlicher Überwachung oder unter Prämedikation mit Antihistaminika und Kortison verabreicht werden. Grundsätzlich sollte auf zuvor gut tolerierte Präparate zurückgegriffen werden. Allgemeine Empfehlungen zur Medikamenteneinnahme sind aufgrund der individuell sehr unterschiedlichen Verträglichkeitslage kaum möglich und sollten daher stets im Einzelfall beraten werden. Zusätzlich sollte keine generelle Meidung bestimmter Nahrungsmittel empfohlen werden. Eliminationsdiäten sollten nur bei entsprechenden Hinweisen aus der Anamnese oder bei nachgewiesener Nahrungsmittelallergie erfolgen. Darüber hinaus wird es empfohlen, dass Patienten mit Mastozytose einen **Mastozytose-Notfallpass** des Kompetenznetzwerks Mastozytose e.V. (mastozytose.net) bei sich tragen. Im Pass können bereits diagnostizierte Allergien sowie Medikamente oder Nahrungsmittelprovokationen vermerkt werden. Präventionsmaßnahmen, Handlungsmaßnahmen und Notfallmedikamente sind ebenfalls aufgelistet.

Da es sich bei SM um eine seltene Erkrankung handelt, stellt sie für Kliniker eine Herausforderung dar, da es an Erfahrung mit diesen Patienten mangelt und in einigen Fällen eine hohe Symptombelastung besteht. Es ist wichtig, den Patienten zu erklären, dass die Krankheit in den meisten Fällen einen gutartigen und stabilen Verlauf hat und **Kontrolluntersuchungen** empfohlen sind, um ein (sehr seltenes) Fortschreiten der Erkrankung nicht zu übersehen.

#### Fazit für die Praxis

- Die systemische Mastozytose (SM) ist eine komplexe Erkrankung mit einem heterogenen klinischen und prognostischen Profil.
- Die Mastozytose entsteht durch eine Aktivierungsmutation des KIT-Oberflächenrezeptors, die zu einer erhöhten Proliferation von Mastzellen (MZ) führt.
- Kinder zeigen hauptsächlich eine kutane Form, Erwachsene häufiger eine systemische Form.
- Patienten mit Mastozytose können asymptomatisch sein oder eine Vielzahl von Symptomen aufweisen wie Flush-Reaktionen und Juckreiz, Diarrhö, Erbrechen, Tachykardie, Kopfschmerzen, Lethargie, Müdigkeit, Konzentrationsschwäche, Reizbarkeit, Angstzustände, Depressionen, Gewichtsverlust und Atemwegsprobleme.
- Das Darier-Zeichen ist ein wichtiges Zeichen für die klinische Diagnose einer kutanen Mastozytose.
- Ein erhöhter Serumtryptasewert und eine positive *KIT* D816V-Mutation sind prädiktive Hinweise für eine SM.
- Die Therapie ist primär unterstützend und zielt auf die Kontrolle der Symptome ab.
- Kinaseinhibitoren, die auf KIT-abhängige und -unabhängige Signalwege wirken, sind dabei, das Behandlungsparadigma der Mastozytose zu verändern.

#### Korrespondenzadresse

Melba Muñoz, MD, PhD

Institut für Allergieforschung, Charité – Universitätsmedizin Berlin  
Hindenburgdamm 27 | Paul-Ehrlich-Haus/IFA, 12203 Berlin, Deutschland  
melba.munoz-roldan@charite.de

#### Einhaltung ethischer Richtlinien

**Interessenkonflikt.** Gemäß den Richtlinien des Springer Medizin Verlags werden Autorinnen und Autoren sowie die Wissenschaftliche Leitung im Rahmen der Manuskripterstellung und Manuskriptfreigabe aufgefordert, eine vollständige Erklärung zu ihren finanziellen und nichtfinanziellen Interessen abzugeben.

**Autoren.** M. Muñoz: A. Finanzielle Interessen: Forschungsförderung zur persönlichen Verfügung: Takeda, Novartis, Blueprint. – Vortragshonorare oder Kostenerstattung als passiv Teilnehmende: Takeda, Novartis, Blueprint. – Bezahlte Beratungsleistungen, interne Schulungsvorträge, Gehaltsbezug o. Ä.: Takeda, Novartis, Sanofi. – B. Nichtfinanzielle Interessen: Angestellte Dermatologin und Allergologin, Institut für Allergieforschung, Charité-Universitätsmedizin Berlin und Fraunhofer ITMP Immunology and Allergy IA | Mitgliedschaften: Deutsche Gesellschaft für Immunologie (DGfI), European Society of Dermatological Research Academy (ESDR). F. Siebenhaar: A. Finanzielle Interessen: Forschungsförderung zur persönlichen Verfügung: Allakos, Blueprint, Celldex, Cogent, Granular, Novartis, Third Harmonic Bio. – Vortragshonorare oder Kostenerstattung als passiv Teilnehmende: Blueprint, Noucor, Novartis, Sanofi/Regeneron. – Bezahlte Beratungsleistungen, interne Schulungsvorträge, Gehaltsbezug o. Ä.: Blueprint, Cogent, Escient, Granular, GSK, Invea, Noucor, Novartis. – B. Nichtfinanzielle Interessen: Bereichsleiter Hochschulambulanz Allergologie, Institut für Allergieforschung, Charité-Universitätsmedizin Berlin; Bereichsleiter Präklinische Forschung, Fraunhofer Institut für Translationale Medizin und Pharmakologie ITMP, Immunologie und Allergologie IA, Berlin | Vorstandsmitglied (Schatzmeister), Urtikaria Network e. V. UNEV; Vorstandsmitglied (Schatzmeister), European Mast cell and Basophil Research Network e. V. EMBRN; Vorstandsmitglied (Schatzmeister), Kompetenznetzwerk Mastozytose e. V.

**Wissenschaftliche Leitung.** Die vollständige Erklärung zum Interessenkonflikt der Wissenschaftlichen Leitung finden Sie am Kurs der zertifizierten Fortbildung auf [www.springermedizin.de/cme](http://www.springermedizin.de/cme).

**Der Verlag** erklärt, dass für die Publikation dieser CME-Fortbildung keine Sponsorengelder an den Verlag fließen.

Für diesen Beitrag wurden von den Autor/-innen keine Studien an Menschen oder Tieren durchgeführt. Für die aufgeführten Studien gelten die jeweils dort angegebenen ethischen Richtlinien. Für Bildmaterial oder anderweitige Angaben innerhalb des Manuskripts, über die Patient/-innen zu identifizieren sind, liegt von ihnen und/oder ihren gesetzlichen Vertretern/Vertreterinnen eine schriftliche Einwilligung vor.

#### Literatur

1. Nettleship E (1876) Unusual distribution of retinal blood-vessels: three cases. *Br Med J* 1(788):161–162
2. Ellis JM (1949) Urticaria pigmentosa; a report of a case with autopsy. *Arch Pathol (Chic)* 48(5):426–435
3. Wernersson S, Pejler G (2014) Mast cell secretory granules: armed for battle. *Nat Rev Immunol* 14(7):478–494
4. Galli SJ, Dvorak AM, Dvorak HF (1984) Basophils and mast cells: morphologic insights into their biology, secretory patterns, and function. *Prog Allergy* 34:1–141
5. Nagata H et al (1995) Identification of a point mutation in the catalytic domain of the protooncogene c-kit in peripheral blood mononuclear cells of patients who have mastocytosis with an associated hematologic disorder. *Proc Natl Acad Sci U S A* 92(23):10560–10564
6. Hartmann K et al (2016) Cutaneous manifestations in patients with mastocytosis: Consensus report of the European Competence Network on Mastocytosis; the American Academy of Allergy, Asthma & Immunology; and the European Academy of Allergy and Clinical Immunology. *J Allergy Clin Immunol* 137(1):35–45
7. Brockow K (2014) Epidemiology, prognosis, and risk factors in mastocytosis. *Immunol Allergy Clin North Am* 34(2):283–295

8. Meni C et al (2015) Paediatric mastocytosis: a systematic review of 1747 cases. *Br J Dermatol* 172(3):642–651
9. Wolff K, Komar M, Petzelbauer P (2001) Clinical and histopathological aspects of cutaneous mastocytosis. *Leuk Res* 25(7):519–528
10. Berezowska S et al (2014) Adult-onset mastocytosis in the skin is highly suggestive of systemic mastocytosis. *Mod Pathol* 27(1):19–29
11. Kirshenbaum AS et al (1999) Demonstration that human mast cells arise from a progenitor cell population that is CD34(+), c-kit(+), and expresses aminopeptidase N (CD13). *Blood* 94(7):2333–2342
12. Valent P et al (1992) Induction of differentiation of human mast cells from bone marrow and peripheral blood mononuclear cells by recombinant human stem cell factor/kit-ligand in long-term culture. *Blood* 80(9):2237–2245
13. Tefferi A (2010) Novel mutations and their functional and clinical relevance in myeloproliferative neoplasms: JAK2, MPL, TET2, ASXL1, CBL, IDH and IKZF1. *Leukemia* 24(6):1128–1138
14. Schwaab J et al (2013) Comprehensive mutational profiling in advanced systemic mastocytosis. *Blood* 122(14):2460–2466
15. Mancini M et al (2023) SETD2 non genomic loss of function in advanced systemic mastocytosis is mediated by an Aurora kinase A/MDM2 axis and can be therapeutically targeted. *Biomark Res* 11(1):29
16. Bodemer C et al (2010) Pediatric mastocytosis is a clonal disease associated with D816V and other activating c-KIT mutations. *J Invest Dermatol* 130(3):804–815
17. Hosking AM et al (2018) Diffuse cutaneous mastocytosis: case report and literature review. *Pediatr Dermatol* 35(6):e348–e352
18. Webber NK, Ponnampalam J, Grattan CE (2008) How reliable is blood tryptase as a marker of systemic disease in an infant with cutaneous mastocytomas? *Clin Exp Dermatol* 33(2):198–199
19. Arber DA et al (2022) International consensus classification of Myeloid neoplasms and acute leukemias: integrating morphologic, clinical, and genomic data. *Blood* 140(11):1200–1228
20. Rogers MP et al (1986) Mixed organic brain syndrome as a manifestation of systemic mastocytosis. *Psychosom Med* 48(6):437–447
21. Kirsch R et al (2008) Systemic mastocytosis involving the gastrointestinal tract: clinicopathologic and molecular study of five cases. *Mod Pathol* 21(12):1508–1516
22. Rohr SM, Rich MW, Silver KH (2005) Shortness of breath, syncope, and cardiac arrest caused by systemic mastocytosis. *Ann Emerg Med* 45(6):592–594
23. Brockow K et al (2008) Anaphylaxis in patients with mastocytosis: a study on history, clinical features and risk factors in 120 patients. *Allergy* 63(2):226–232
24. Valent P et al (2021) Updated Diagnostic Criteria and Classification of Mast Cell Disorders: A Consensus Proposal. *Hemasphere* 5(11):e646
25. Trizuljak J et al (2020) Clinical features and survival of patients with indolent systemic mastocytosis defined by the updated WHO classification. *Allergy* 75(8):1927–1938
26. Pieri L et al (2016) Clinical presentation and management practice of systemic mastocytosis. A survey on 460 Italian patients. *Am J Hematol* 91(7):692–699
27. Reiter A et al (2022) Efficacy and safety of avapritinib in previously treated patients with advanced systemic mastocytosis. *Blood Adv* 6(21):5750–5762
28. Pilkington H et al (2022) Indirect treatment comparisons of avapritinib versus midostaurin for patients with advanced systemic mastocytosis. *Future Oncol* 18(13):1583–1594
29. Lyons JJ et al (2016) Elevated basal serum tryptase identifies a multisystem disorder associated with increased TPSAB1 copy number. *Nat Genet* 48(12):1564–1569
30. Waters AM et al (2022) Elevated Basal Serum Tryptase: Disease Distribution and Variability in a Regional Health System. *J Allergy Clin Immunol Pract* 10(9):2424–2435 (e5)
31. Valent P et al (2023) The normal range of baseline tryptase should be 1 to 15 ng/mL and covers healthy individuals with HalphaT. *J Allergy Clin Immunol Pract* 11(10):3010–3020
32. Lyons JJ et al (2021) Heritable risk for severe anaphylaxis associated with increased alpha-tryptase-encoding germline copy number at TPSAB1. *J Allergy Clin Immunol* 147(2):622–632
33. Valent P et al (2022) Recent developments in the field of mast cell disorders: classification, prognostication, and management. *J Allergy Clin Immunol Pract* 10(8):2052–2055
34. Jendoubi F et al (2020) Omalizumab in the treatment of adult patients with mastocytosis: a systematic review. *Clin Exp Allergy* 50(6):654–661
35. Alvarez-Twose I et al (2012) Increased serum baseline tryptase levels and extensive skin involvement are predictors for the severity of mast cell activation episodes in children with mastocytosis. *Allergy* 67(6):813–821
36. Valent P et al (2022) Personalized management strategies in mast cell disorders: ECNM-AIM user's guide for daily clinical practice. *J Allergy Clin Immunol Pract* 10(8):1999–2012 (e6)
37. Schlenk RF, Kayser Midostaurin S (2018) A multiple Tyrosine Kinases inhibitor in acute myeloid leukemia and systemic mastocytosis. *Recent Results Cancer Res* 212:199–214
38. Gotlib J, Reiter A, DeAngelo DJ (2022) Avapritinib for advanced systemic mastocytosis. *Blood* 140(15):1667–1673
39. Akin C, Arock M, Valent P (2022) Tyrosine kinase inhibitors for the treatment of indolent systemic mastocytosis: are we there yet? *J Allergy Clin Immunol* 149(6):1912–1918
40. Siebenhaar F, von Tschirnhaus E, Hartmann K, Rabenhorst A, Staubach P, Peveling-Oberhag A, Wagner N, Martus P, Carter MC, Metcalfe DD, Church MK, Maurer M, Weller K (2016) Development and validation of the mastocytosis quality of life questionnaire: MC-QoL. *Allergy* 71(6):869–877
41. Siebenhaar F, Sander B, Ho LHT, Ellrich A, Maurer M, Weller K (2018) Development and validation of the mastocytosis activity score. *Allergy* 73(7):1489–1496

**Hinweis des Verlags.** Der Verlag bleibt in Hinblick auf geografische Zuordnungen und Gebietsbezeichnungen in veröffentlichten Karten und Institutsadressen neutral.



## Mastozytose – eine häufig unerkannte Erkrankung

Zu den Kursen dieser Zeitschrift: Scannen Sie den QR-Code oder gehen Sie auf [www.springermedizin.de/kurse-die-dermatologie](http://www.springermedizin.de/kurse-die-dermatologie)

### ? Welche der folgenden Aussagen über die kutane Mastozytose bei Kindern ist zutreffend?

- Die häufigste Form ist die diffuse kutane Mastozytose.
- Die Erkrankung ist häufig selbstlimitierend.
- Das Mastozytom persistiert bis ins Erwachsenenalter.
- Die makulopapulöse kutane Mastozytose ist bei Kindern häufig monomorph.
- Die Diagnose wird immer durch eine Hautbiopsie gestellt.

### ? Welche der folgenden Aussagen über die systemische Mastozytose ist *nicht* zutreffend?

- Bei der Mastozytose wird die klonale Akkumulation von Mastzellen durch eine somatische Gain-of-function-Mutation in *KIT* (D816V) angetrieben.
- Die häufigste Mutation, *KIT* D816V in Exon 17, ist in > 90% der Fälle von systemischer Mastozytose (SM) bei Erwachsenen vorhanden.
- Erwachsene Patienten mit systemischer Mastozytose (SM) zeigen keine Hautveränderungen.
- Die indolente systemische Mastozytose (ISM) ist die häufigste Form der Mastozytose bei Erwachsenen und ist durch Mastzellinfiltrate des Knochenmarks und/oder anderer Organe gekennzeichnet.
- Bei Erwachsenen manifestiert sich die systemische Mastozytose (SM) meist als nichtaggressive Erkrankung.

### ? Welche Aussage zu Patienten mit einer systemischen Mastozytose ist richtig?

- Patienten mit einer systemischen Mastozytose, die asymptomatisch sind, benötigen keine Verlaufskontrollen.
- Patienten mit einer systemischen Mastozytose benötigen einen Epinephrin-Autoinjektor nur, wenn sie eine Anaphylaxie in der Vergangenheit hatten.
- Patienten mit einer systemischen Mastozytose sind durch eine erhöhte Tryptase und eine positive D816V *KIT*-Mutation gekennzeichnet.
- Patienten mit einer systemischen Mastozytose weisen polymorphe makulopapulöse Hautläsionen auf.
- Patienten mit einer systemischen Mastozytose können häufig zusätzliche Mutationen in *TET2*, *SRSF2*, *ASXL1*, *RUNX1* oder *RAS* aufweisen

### ? In welchem Fall kann eine systemische Mastozytose diagnostiziert werden?

- Wenn die Serumtryptase  $\geq 20 \mu\text{g/l}$  beträgt und eine positive D816V *KIT*-Mutation vorliegt
- Wenn ein positives Darier-Zeichen besteht
- Wenn eine Gesamttryptase im Serum von dauerhaft über  $20 \mu\text{g/l}$  und > 25% spindelförmige atypische Mastzellen in Knochenmarkspiratausstrichen vorliegen.
- Wenn das Knochenmark Aggregate von  $\geq 15$  Mastzellen aufweist und eine Serumtryptase  $\geq 20 \mu\text{g/l}$  vorliegt.

- Wenn Serumtryptase  $\geq 20 \mu\text{g/l}$  und eine negative D816V *KIT*-Mutation vorliegen.

### ? Welche der folgenden Aussagen über die fortgeschrittene Mastozytose ist *nicht* zutreffend?

- Die „smoldering“ systemische Mastozytose (SMM) zeichnet sich durch eine hohe Mastzelllast (Knochenmarkinfiltration > 30%), Serumtryptasewerte >  $200 \mu\text{g/l}$  und/oder Organomegalien ohne Dysfunktion aus.
- „Smoldering“ systemische Mastozytose (SSM) erfüllt die Kriterien der systemischen Mastozytose (SM), aber mit 2 oder mehr „B“-Findings und mindestens 1 „C“-Finding.
- Die aggressive systemische Mastozytose erfüllt die Kriterien für systemische Mastozytose (SM) plus 1 oder mehrere „C“-Findings.
- Die Mastzellenleukämie erfüllt die Kriterien für systemische Mastozytose (SM), jedoch zeigt die Knochenmarkzytologie  $\geq 20\%$  Mastzellen im Aspirat.
- Systemische Mastozytose (SM) mit assoziierter myeloischer Neoplasie (SM-AMN) erfüllt die Kriterien für SM und die Kriterien für eine assoziierte myeloische Neoplasie.

### ? Welche Aussage ist *korrekt*?

- Splenomegalie mit Anzeichen von Hypersplenismus ist ein „B“-Finding.
- Hepatomegalie mit Beeinträchtigung der Leberfunktion ist ein „C“-Finding.
- Eine schwere Panzytopenie ist ein „B“-Finding.

## Informationen zur zertifizierten Fortbildung

Diese Fortbildung wurde von der Ärztekammer Nordrhein für das „Fortbildungszertifikat der Ärztekammer“ gemäß § 5 ihrer Fortbildungsordnung mit **3 Punkten** (Kategorie D) anerkannt und ist damit auch für andere Ärztekammern anerkennungsfähig.

**Anerkennung in Österreich:** Für das Diplom-Fortbildungs-Programm (DFP) werden die von deutschen Landesärztekammern anerkannten Fortbildungspunkte aufgrund der Gleichwertigkeit im gleichen Umfang als DFP-Punkte anerkannt (§ 14, Abschnitt 1, Verordnung über ärztliche Fortbildung, Österreichische Ärztekammer (ÖÄK) 2013).

### Hinweise zur Teilnahme:

- Die Teilnahme an dem zertifizierten Kurs ist nur online auf [www.springermedizin.de/cme](http://www.springermedizin.de/cme) möglich.
- Der Teilnahmezeitraum beträgt 12 Monate. Den Teilnahmeschluss finden Sie online beim Kurs.
- Die Fragen und ihre zugehörigen Antwortmöglichkeiten werden online in zufälliger Reihenfolge zusammengestellt.

- Pro Frage ist jeweils nur eine Antwort zutreffend.
- Für eine erfolgreiche Teilnahme müssen 70% der Fragen richtig beantwortet werden.
- Teilnehmen können Abonnenten dieser Fachzeitschrift und e.Med- und e.Dent-Abonnenten.

- SSM („smoldering“ systemische Mastozytose)-Patienten weisen „C“-Findings auf.
- Eine hohe KITD816V-Mutationslast (> 10 % im peripheren Blut) ist ein „C“-Finding.

**? Eine Patientin mit indolenter systemischer Mastozytose (ISM) leidet unter starker Müdigkeit, Juckreiz, Hautrötung, Konzentrationsstörung und häufigem Durchfall. Welche Therapie empfehlen Sie?**

- Leukotrienantagonisten sind als Erstlinientherapie empfohlen.
- Die Erstlinientherapie für gastrointestinale Symptome sind Protonenpumpenhemmer.
- Für Juckreiz und Hautrötung empfehlen Sie H<sub>1</sub>-Antihistaminika und für gastrointestinale Beschwerden H<sub>2</sub>-Antihistaminika.
- Für Patienten mit hoher Symptomlast sind Tyrosinkinaseinhibitoren (TKI) wie Imatinib, Avapritinib und Imatinib aktuell in Deutschland zugelassen.
- Eine Eliminationsdiät soll immer empfohlen werden.

**? Ein Patient berichtet, dass er im Sommer nach einem Bienenstich eine Anaphylaxie Grad 3 nach Ring und Messmer hatte. Die Serumtryptase liegt aktuell bei 13 µg/l. Wie gehen Sie vor?**

- Sie empfehlen, eine Knochenmarkpunktion durchführen zu lassen.
- Sie empfehlen eine Off-label-Therapie mit Omalizumab
- Sie empfehlen die allergologische Diagnostik, bestimmen die KIT-Mutation im Blut, ein Differenzialblutbild und die Serumtryptase.
- Da die Serumtryptase unter 15 µg/l liegt, ist eine systemische Mastozytose (SM) ausgeschlossen. Sie empfehlen nur die allergologische Diagnostik
- Da der Patient keine kutane Mastozytose aufweist schließen Sie eine systemische Mastozytose (SM) aus.

**? Ein Patient mit einer systemischen Mastozytose (SM) stellt sich bei Ihnen zur Verlaufskontrolle vor. Da er komplett asymptomatisch war, hatte er sich in den letzten 5 Jahren nicht mehr vorgestellt. Aktuell bestehen Kon-**

**zentrationstörung und Müdigkeit. Welche Untersuchungen empfehlen Sie?**

- Eine Kontrolle der Tryptase, des Differenzialblutbildes, alkalische Phosphatase (AP), Lactatdehydrogenase (LDH) sowie eine Bestimmung der KIT-D816V-variant allele frequency im Blut.
- Eine Osteodensitometrie muss nicht durchgeführt werden.
- Ein Differenzialblutbild ist nicht notwendig.
- Da die Symptome subjektiv sind, sind keine Untersuchungen notwendig.
- Die Bestimmung der KIT-Mutation im Blut muss nicht wiederholt werden.

**? Ein SM(systemische Mastozytose)-Patient leidet unter vielen Symptomen wie Kopfschmerzen, Angstzuständen, starker Müdigkeit, Konzentrationschwäche und häufigem Durchfall. Welches Instrument zur Messung der Krankheitsaktivität können Sie anwenden?**

- Dermatology Life Quality Index (DLQI)
- Mastozytose-Lebensqualitätsfragebogen (MC-QoL)
- Mastozytose-Aktivitäts-Score (MAS)
- Urtikariakontrolltest (UCT)
- Kein Instrument kann angewendet werden.

# Therapierefraktäre Mundschleimhautulzera bei einem 55-jährigen Patienten

Mathis Braun · Sascha Ständer · Artem Vorobyev · Iakov Shimanovich  
Klinik für Dermatologie, Allergologie und Venerologie, Universität zu Lübeck, Lübeck, Deutschland

## Anamnese

Ein 55-jähriger Patient türkischer Abstammung stellte sich mit seit 7 Jahren bestehenden chronisch rezidivierenden schmerzhaften Ulzera der Mundschleimhaut vor. Bisherige, jeweils über mehrere Monate durchgeführte Therapien mit Colchicin, Azathioprin und Methotrexat bei Verdacht auf Morbus Behçet waren erfolglos, sodass bei stark progredienten Beschwerden im April 2021 Methylprednisolon 80 mg/Tag per os (p.o.) eingeleitet wurde. Nach initialer Besserung des Befundes zeigte sich beim Versuch einer Dosisreduktion ein rasches Rezidiv, sodass Methylprednisolon erneut auf 80 mg/Tag erhöht werden musste. Der Patient berichtete von einem Gewichtsverlust von 5 kg innerhalb von 4 Monaten sowie gelegentlichem Nasenbluten. Es erfolgten mehrere Gewebeprobeentnahmen, die zu keiner definitiven Diagnosestellung führten.

## Klinischer Befund

An der Wangenschleimhaut zeigten sich auf Höhe der Molaren beidseits und am harten/weichen Gaumen flächige Ulzera mit ausgeprägter Umgebungsrötung sowie eine ausgeprägte erosive Gingivitis des Ober- und Unterkiefers (■ Abb. 1). Der Nasenvorhof präsentierte sich ulzerös mit teils hämorrhagischen Krusten. Die Augen- und Genitalschleimhäute sowie das restliche Integument waren unauffällig.

## Histologie

Es zeigte sich eine fragliche beginnende subepitheliale Spaltbildung mit vereinzelt neutrophilen Granulozyten.

## Direkte Immunfluoreszenz

In den ersten 3 periläsionalen Mundschleimhautbiopsien ließen sich mittels direkter Immunfluoreszenz keine Immunreaktanten nachweisen. In der vierten Gewebeprobe zeigten sich lineare Ablagerungen von IgG und IgA (■ Abb. 2) entlang der Basalmembran bei fehlenden Ablagerungen von IgM und Komplement C3.

## Autoimmunerologie

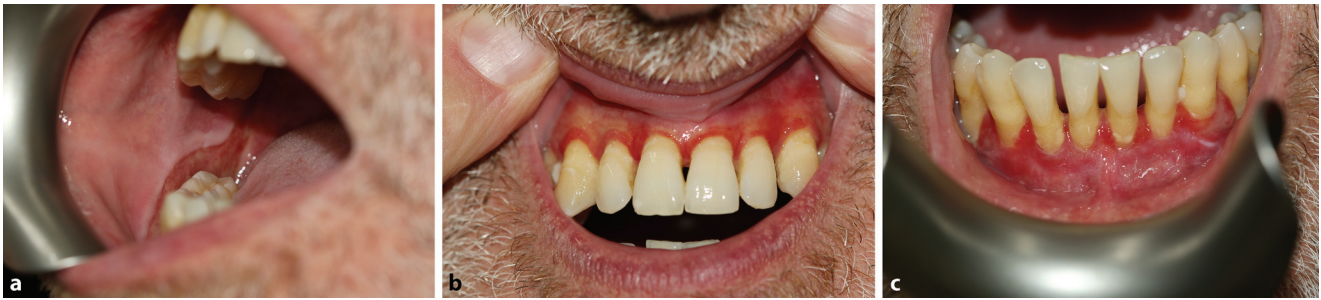In der indirekten Immunfluoreszenz auf NaCl-separierter normaler humaner Spalthaut und auf Affenösophagus ließen sich keine zirkulierenden IgG- oder IgA-Autoantikörper nachweisen. Im Immunoblot mit konzentriertem Keratinozytenmedium gelang der Nachweis von zirkulierenden IgA-Autoantikörpern gegen die lösliche 120 kDa schwere Ektodomäne von BP180 (LAD-1).

## Mikrobiologie

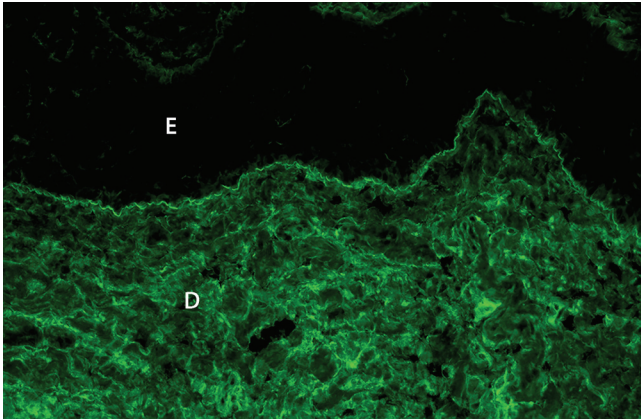
Ein Abstrich aus dem Ulkus der bukkalen Mundschleimhaut ergab einen positiven Nachweis von Herpes-simplex-Virus Typ 1 (HSV-1) und Zytomegalievirus (CMV) mittels PCR. Auch im Blut des Patienten ließ sich CMV mit einer Viruslast von 29.316 IU/ml nachweisen.



## Wie lautet die Diagnose?



**Abb. 1** ▲ Solitäres Ulkus der Wangenschleimhaut rechts (a) sowie ausgeprägte erosive Gingivitis des Ober- und Unterkiefers (b, c)



**Abb. 2** ◀ Direkte Immunfluoreszenz einer Mundschleimhautbiopsie. Nachweis linearer Ablagerungen von IgG an der Basalmembran (Originalvergrößerung 100:1). E Epidermis, D Dermis

### Wie lautet Ihre Diagnose?

» **Diagnose: Schleimhautpemphigoid mit CMV- und HSV-1-Reaktivierung unter Immunsuppression**

### Diskussion

Das Schleimhautpemphigoid ist eine subepidermal blasenbildende Autoimmunerkrankung, die sich anders als das bullöse Pemphigoid bevorzugt an den Schleimhäuten manifestiert. Die Erkrankung ist deutlich seltener als das bullöse Pemphigoid, die Inzidenz liegt bei 1,3 bis 2 pro 1.000.000 Einwohner in Frankreich und Deutschland [1]. Das durchschnittliche Erkrankungsalter der Patienten mit Schleimhautpemphigoid liegt bei ca. 60–65 Jahren und ist somit niedriger als beim bullösen Pemphigoid [1].

Klinisch manifestiert sich die Erkrankung mit Blasen und Ulzerationen an den Schleimhäuten und gelegentlich auch am

restlichen Integument. Die häufigste Lokalisation ist die Mundschleimhaut (90 % der Fälle), gefolgt von konjunktivalen (60 %), nasalen und laryngopharyngealen Beteiligungen [1]. Das klinische Bild des Schleimhautpemphigoids ähnelt dem des Pemphigus vulgaris, allerdings kommt es oft zu anschließender Vernarbung des betroffenen Gewebes. Gerade bei konjunktivaler Beteiligung ist eine zusätzliche ophthalmologische Anbindung der Patienten essenziell, da es durch vernarbende Konjunktivitis mit Symblepharonbildung zur Erblindung des betroffenen Auges kommen kann [1].

Die direkte Immunfluoreszenz ist der Goldstandard zur diagnostischen Sicherung des Schleimhautpemphigoids und weist lineare Ablagerungen von Komplement C3, IgG oder IgA entlang der Basalmembran nach. Im Blut lassen sich lediglich in ca. 30 % der Fälle meist niedrigtitrig zirkulierende Autoantikörper gegen Basalmembranproteine BP180, Laminin 332 oder Typ-VII-Kollagen feststellen [1]. Bei einem Nachweis von Autoantikörpern ge-

gen Laminin 332 ist eine Durchuntersuchung indiziert, da in ca. 25 % der Fälle eine Paraneoplasie vorliegt [2]. Eine rezente multizentrische retrospektive Studie konnte ebenfalls eine Malignomassoziation bei okularem Befall dokumentieren [3]. Bei unserem Patienten wurden Autoantikörper gegen das LAD-1-Antigen nachgewiesen. Dieses entspricht einer 120 kDa schweren löslichen Ektodomäne von BP180 und stellt das häufigste Zielantigen für BP180-spezifische IgA-Autoantikörper beim Schleimhautpemphigoid dar [4]. Obwohl die direkte Immunfluoreszenz eine zentrale Rolle in der Diagnosesicherung einnimmt, sind – wie auch im vorgestellten Fall – falsch negative Befunde keine Seltenheit [5, 6]. Dies ist vermutlich darauf zurückzuführen, dass der entzündliche Prozess die gesuchten Immunreaktanten beschädigt oder dass diese innerhalb der betroffenen Schleimhaut ungleichmäßig verteilt sind. Bei fortbestehendem klinischem Verdacht auf ein Schleimhautpemphigoid wird es daher empfohlen, die Biopsieent-



nahme für die direkte Immunfluoreszenz mehrfach zu wiederholen, da die Treffsicherheit der Untersuchung dadurch deutlich gesteigert wird [5]. Bei der Behandlung des Schleimhautpemphigoids ist, wie bereits erwähnt, eine interdisziplinäre Zusammenarbeit wichtig. Die Basis der Therapie ist die Anwendung von Glukokortikoiden, welche per os oder als intravenöse Pulstherapie eingesetzt werden können. Um die Glukokortikoiddosis einzusparen und deren Wirksamkeit zu erhöhen, werden diese mit Dapson, Azathioprin oder Mycophenolaten kombiniert. In schweren oder therapierefraktären Fällen kommen Cyclophosphamid, Rituximab oder hoch dosierte intravenöse Immunglobuline zum Einsatz [7].

## Therapie und Verlauf

Aufgrund der langen Immunsuppression und der Therapieresistenz wurden zusätzliche Untersuchungen der Mundschleimhautulzera auf opportunistische Virusinfektionen veranlasst. Hierbei zeigte sich eine Reaktivierung des CMV und HSV-1. Unter anschließender intravenöser Therapie mit Ganciclovir 5 mg/kgKG 2-mal täglich über 3 Wochen bei gleichzeitiger Behandlung des Schleimhautpemphigoids mittels Dexamethason-Pulstherapie (100 mg i.v. an 3 aufeinanderfolgenden Tagen) und hoch dosierten intravenösen Immunglobulinen (2 g/kgKG) jeweils alle 4 Wochen zeigte der Patient einen regredienten Schleimhautbefund und einen deutlich gebesserten Allgemeinzustand. Nach Ausbehandlung der CMV- und HSV-Reaktivierung erfolgte eine zusätzliche Gabe von Azathioprin (2 mg/kgKG). Unter einer Kombinationstherapie aus Dexamethason-Pulsen, intravenösen Immunglobulinen und Azathioprin konnte eine Teilremission der Erkrankung erreicht werden, wobei Dexamethason-Gaben aufgrund von Gliederschmerzen und Azathioprin aufgrund einer Leukopenie zwischenzeitlich beendet werden mussten. Bei insgesamt nur partieller Wirksamkeit wurde die hoch dosierte intravenöse Immunglobulintherapie dann nach 16 Zyklen beendet und Rituximab (2-mal 1 g im Abstand von 4 Wochen und nochmals 1 g nach weiteren 6 Monaten) gegeben. Darunter zeigte sich eine wei-

tere deutliche Besserung, jedoch aktuell noch keine vollständige Abheilung der Mund- und Nasenschleimhautläsionen.

### Fazit für die Praxis

- Bei hochgradigem klinischem Verdacht auf ein Schleimhautpemphigoid und negativem Befund der direkten Immunfluoreszenz sollte diese ggf. mehrfach wiederholt werden.
- Bei therapierefraktären Mundschleimhautulzerationen im Rahmen von blasenbildenden Autoimmundermatosen muss an die Möglichkeit einer gleichzeitigen HSV-/CMV-Reaktivierung gedacht und entsprechende Diagnostik veranlasst werden.

### Korrespondenzadresse

#### Mathis Braun

Klinik für Dermatologie, Allergologie und Venerologie, Universität zu Lübeck  
Ratzeburger Allee 160, 23538 Lübeck,  
Deutschland  
Mathis.Braun2@uksh.de

## Einhaltung ethischer Richtlinien

**Interessenkonflikt.** M. Braun, S. Ständer, A. Vorobyev und I. Shimanovich geben an, dass kein Interessenkonflikt besteht.

Für diesen Beitrag wurden von den Autor/-innen keine Studien an Menschen oder Tieren durchgeführt. Für die aufgeführten Studien gelten die jeweils dort angegebenen ethischen Richtlinien. Für Bildmaterial oder anderweitige Angaben innerhalb des Manuskripts, über die Patient/-innen zu identifizieren sind, liegt von ihnen und/oder ihren gesetzlichen Vertretern/Vertreterinnen eine schriftliche Einwilligung vor.

## Literatur

1. Schmidt E, Zillikens D (2013) Pemphigoid diseases. *Lancet* 381:320–332
2. Egan CA, Lazarova Z, Darling TN, Carole Y, Cote T, Yancey KB (2001) Anti-epiligrin cicatricial pemphigoid and relative risk for cancer. *Lancet* 357:1850–1851
3. van Beek N, Kridin K, Bühler E, Kochan AS, Ständer S, Ludwig RJ, Zillikens D, Schmidt E, Günther C (2022) Evaluation of site- and autoantigen-specific characteristics of mucous membrane pemphigoid. *JAMA Dermatol* 158:84–89
4. Schmidt E, Skrobek C, Kromminga A, Hashimoto T, Messer G, Bröcker E-B, Yancey KB, Zillikens D (2001) Cicatricial pemphigoid: IgA and IgG autoantibodies target epitopes on both intra- and extracellular domains of bullous pemphigoid antigen 180. *Br J Dermatol* 145:778–783
5. Shimanovich I, Nitz JM, Zillikens D (2017) Multiple and repeated sampling increases the sensitivity of direct immunofluorescence testing for the

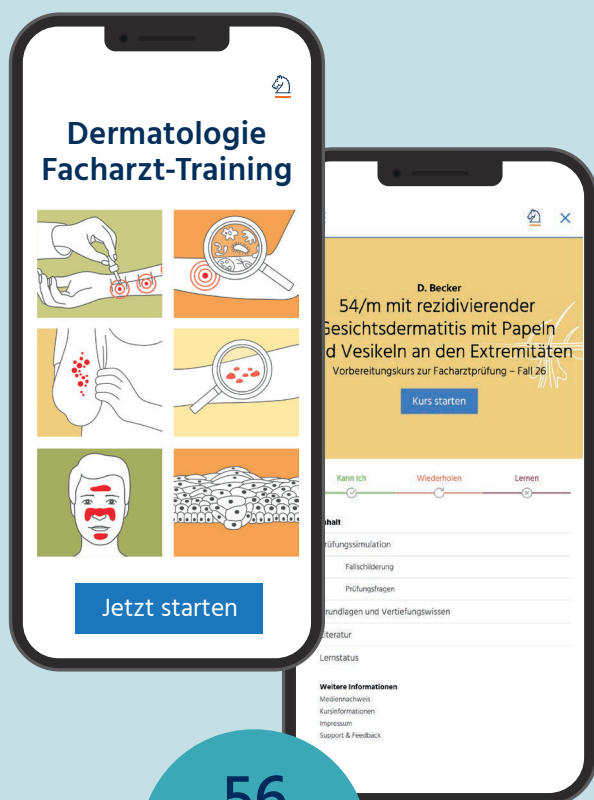diagnosis of mucous membrane pemphigoid. *J Am Acad Dermatol* 77:700–705.e3

6. Shimanovich I, Nitz JM, Witte M, Zillikens D, Rose C (2018) Immunohistochemical diagnosis of mucous membrane pemphigoid. *J Oral Pathol Med* 47:613–619
7. Hofmann SC, Günther C, Böckle BC, Didona D, Ehrchen J, Gaskins M, Geerling G, Gläser R, Hadaschik E, Hampl M, Haßkamp P, Jackowski J, Kiritsi D, Nast A, Pleyer U, Reichel C, Roth M, Schumann M, Sticherling M, Worm M, Zillikens D, Goebeler M, Schmidt E (2022) S2k-Leitlinie zur Diagnostik und Therapie des Schleimhautpemphigoids. *J Dtsch Dermatol Ges* 20:1530–1552

## Dermatologie Facharzt-Training

# Die ideale Vorbereitung zur Facharztprüfung

Herausgeben von Univ.-Prof. Dr. E. von Stebut-Borschitz  
und Prof. Dr. h. c. mult. T. Ruzicka



**56**  
klinische  
Fallbeispiele



Zugang mit e.Med-Abo auf  
[SpringerMedizin.de/FacharztTraining](https://www.springermedizin.de/FacharztTraining)



Auch als App erhältlich!

## Prurigo nodularis

## Mit Dupilumab reduzierte Symptomlast und gesteigerte Lebensqualität möglich

Eine Prurigo nodularis (chronisch noduläre Prurigo, PN) geht wegen des ausgeprägten Juckreizes und der zahlreichen knotigen Läsionen mit einer enormen Belastung der Betroffenen einher [1]. Zur Therapie der entzündlichen Hauterkrankung steht seit etwa einem Jahr der monoklonale Antikörper Dupilumab als erstes und bisher einziges zielgerichtetes Arzneimittel zur Verfügung [2]. Basis der Zulassungserweiterung von Dupilumab waren die Ergebnisse der Phase-III-Studien PRIME und PRIME2 [3]. Sie demonstrierten eine effektivere Linderung der Hautsymptome sowie eine stärkere Verbesserung der Lebensqualität als unter Placebo bei guter Verträglichkeit [3].

## Impressum

## „Exploring Prurigo nodularis: from definition to pathology and patient management“

Industriesymposium Sanofi™ im Rahmen der Jahrestagung der European Academy of Dermatology and Venereology (EADV), Berlin, 13. Oktober 2023

## Bericht:

Monika Walter, München

## Redaktion:

Teresa Windelen

## Leitung Corporate Publishing:

Ulrike Hafner (verantwortlich)

## Report in „Die Dermatologie“

Band 75, Heft 1, Januar 2024

## Mit freundlicher Unterstützung von Sanofi und Regeneron

## Die Herausgeberinnen und Herausgeber der Zeitschrift übernehmen keine Verantwortung für diese Rubrik.

## Springer Medizin Verlag GmbH Heidelberg Platz 3, 14197 Berlin

Geschäftsführung: Fabian Kaufmann, Dr. Cécile Mack, Dr. Hendrik Pügge

## Die Springer Medizin Verlag GmbH ist Teil der Fachverlagsgruppe Springer Nature.

## © Springer Medizin Verlag GmbH

Die Wiedergabe von Gebrauchsnamen, Handelsnamen, Warenbezeichnungen usw. in dieser Zeitschrift berechtigt auch ohne besondere Kennzeichnung nicht zu der Annahme, dass solche Namen im Sinne der Warenzeichen- und Markenschutz-Gesetzgebung als frei zu betrachten wären und daher von jedermann benutzt werden dürfen. Für Angaben über Dosierungsanweisungen und Applikationsformen kann vom Verlag keine Gewähr übernommen werden. Derartige Angaben müssen vor der Anwendung im Einzelfall anhand anderer Literaturstellen auf ihre Richtigkeit überprüft werden.

Die Prurigo nodularis ist eine chronische, progressive, entzündliche Hauterkrankung [1]. Einmal entwickelt kann sie über Jahre oder sogar Jahrzehnte andauern [4]. Die Erkrankung ist gekennzeichnet von starkem Pruritus, der mehr als sechs Wochen anhält, und knotigen Läsionen, deren Anzahl von wenigen bis zu hunderten Knoten variieren kann [5–7]. Wiederholtes Kratzen, Scheuern, Rubbeln und Reiben kann zu Hautschädigung in Form von Exkoriationen und Krusten führen [8]. Darüber hinaus berichten die Patientinnen und Patienten von Schmerzen, Stechen und einem Brennen der Haut [3].

Prof. Dr. med. Dr. h.c. Sonja Ständer, Kompetenzzentrum Chronische Pruritus, Universitätsklinikum Münster, stellte im Rahmen des EADV-Kongresses klar: „Der anhaltende Pruritus führt zusammen mit den sichtbaren Hautläsionen zu einer hohen Belastung für die Patientinnen und Patienten in multiplen Dimensionen. Er kann sich negativ auf das körperliche, mentale und emotionale Wohlbefinden der Patientinnen und Patienten auswirken. Auch der Schlaf kann durch den ständigen Pruritus erheblich gestört sein.“

## Beeinträchtigung der Lebensqualität

Unter den entzündlichen Hauterkrankungen mit chronischem Pruritus ist der Einfluss der Prurigo nodularis auf die Lebensqualität mit am höchsten – höher als unter einer atopischen Dermatitis [1, 9].

So berichten etwa 80 % der Patientinnen und Patienten mit PN, dass der Pruritus ihren Schlaf „in hohem Maße“ stört [10] und mehr als die Hälfte der Betroffenen geben Beeinträchtigungen ihres Alltagslebens durch die Erkrankung an [11]. Unter PN-Patientinnen und -Patienten ist die Wahrscheinlichkeit, an Depressionen oder Angstzuständen zu leiden, mindestens doppelt so hoch wie bei hautgesunden Menschen [12].

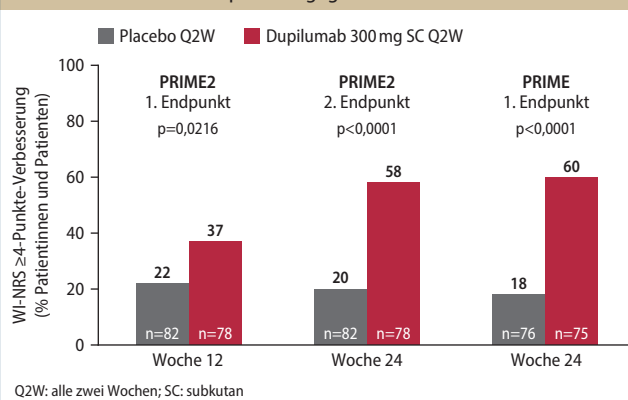
Um den Pruritus zu verringern, die Heilung der Hautläsionen zu fördern und die Lebensqualität der Patientinnen und Patienten mit PN zu verbessern, standen vor der Zulassung von Dupilumab (Dupixent®) nur begrenzte Behandlungsmöglichkeiten zur Verfügung. Zum Einsatz kamen verschiedene symptomatische Therapien, unter anderem

topische Medikamente und UV-Licht (Phototherapie) [13].

## Zulassungsstudien PRIME und PRIME2

Der humane, monoklonale Antikörper Dupilumab ist seit Dezember 2022 zur Behandlung der mittelschweren bis schweren Prurigo nodularis für Erwachsene zugelassen, die für eine systemische Therapie in Betracht kommen [2]. Seine Wirkung beruht auf der dualen Rezeptorblockade der Interleukin-4-Rezeptor- $\alpha$ -Untereinheit und der damit verbundenen Hemmung der Signalwege der Interleukine IL-4 und IL-13 [2, 14]. In die beiden multizentrischen, randomisierten und placebokontrollierten Untersuchungen waren 311 Patientinnen und Patienten mit unkontrollierter PN eingeschlossen.

Abb. 1 WI-NRS (Worst-Itch Numeric Rating Scale)-Verbesserung von  $\geq 4$  Punkten unter Dupilumab gegenüber Baseline



modifiziert nach [3]

## Hohe Krankheitslast zu Studienbeginn

Das Durchschnittsalter der Studienteilnehmerinnen und -teilnehmer beider Studien lag bei etwa 50 Jahren (50,1 Jahre in PRIME, 49 Jahre in PRIME2), die Mehrheit war weiblich (66 % bzw. 64 %) und über die Hälfte waren Kaukasier (53 % bzw. 60 %). 40 % (PRIME) bzw. 46 % (PRIME2) der Patientinnen und Patienten litten an mindestens einer koexistierenden entzündlichen Erkrankung mit Typ-2-Inflammation wie Asthma oder allergische Rhinitis. Mit systemischen Optionen vorbehandelt waren 70 % bzw. 63 % der Teilnehmenden [3].

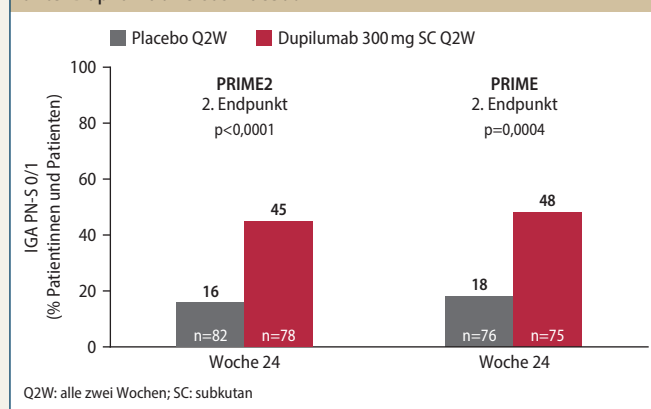
Alle eingeschlossenen Patientinnen und Patienten litten zu Studienbeginn unter schwerem Pruritus (medianer WI-NRS Score 8,5<sup>a</sup>) und mindestens 20 Knoten (29 % der Teilnehmenden in PRIME und 38 % in PRIME2 hatten mindestens 100 Knoten; IGA PN-S=4<sup>b</sup>). Der Dermatology Life Quality Index (DLQI<sup>c</sup>) zu Baseline lag bei 16,7 in PRIME und 18,2 in PRIME2, was einer sehr starken Beeinträchtigung der Lebensqualität durch die PN entspricht [3].

## Studien erreichen primäre Endpunkte

In der PRIME-Studie erreichten dreimal so viele Teilnehmende (60 % vs. 18 %) der Dupilumab-Gruppe (n=75) im Vergleich zur Placebogruppe (n=76) eine klinisch bedeutsame Reduktion des Pruritus (Verbesserung des WI-NRS-Scores um  $\geq 4$  Punkte gegenüber Baseline) von Studienbeginn bis Woche 24 (primärer Endpunkt;  $p < 0,0001$ ; **Abb. 1**). Eine erscheinungsfreie oder fast erscheinungsfreie Haut (IGA-PN-S 0 oder 1; sekundärer Endpunkt) erreichte zu diesem Zeitpunkt nahezu die Hälfte (48 %) der Patientinnen und Patienten unter Dupilumab im Vergleich zu 18 % unter Placebo ( $p = 0,0004$ ; **Abb. 2**) [3].

Primärer Endpunkt in der PRIME2-Studie war die klinisch relevante Verbesserung des Pruri-

**Abb. 2** Erscheinungsfreie bzw. fast erscheinungsfreie Haut unter Dupilumab versus Placebo



tus in Woche 12. Diesen Endpunkt erreichten Patientinnen und Patienten unter Dupilumab (n=78), signifikant häufiger als Teilnehmende unter Placebo (n=82; 37 % vs. 22 %;  $p = 0,0216$ ).

In Woche 24 war der Unterschied noch deutlicher: Zu diesem Zeitpunkt profitierten 58 % der Dupilumab-Patientinnen und -Patienten von einer klinisch signifikanten Verringerung des Pruritus im Vergleich zu 20 % unter Placebo ( $p < 0,0001$ ; **Abb. 1**). In Woche 24 erreichten außerdem 45 % der Teilnehmenden unter Dupilumab einen IGA-PN-S-Score von 0 oder 1 vs. 16 % unter Placebo ( $p < 0,0001$ ) [3].

„Darüber hinaus profitierten in beiden Studien Teilnehmende unter Dupilumab im Vergleich

zu Placebo mit signifikant größeren Verbesserungen in Bezug auf gesundheitsbezogene Lebensqualität, Hautschmerzen und Symptome von Angstzuständen und Depressionen“, unterstrich Ständer.

## Sicherheitsergebnisse für Dupilumab

Die Sicherheitsergebnisse von PRIME und PRIME2 waren vergleichbar und stimmten im Allgemeinen mit dem bekannten Sicherheitsprofil von Dupilumab in den zugelassenen Indikationen überein [2].

Während des 24-wöchigen Behandlungszeitraums betrug die Gesamtrate der therapiebedingten unerwünschten Ereignisse (TEAE) in PRIME 71 % unter Du-

pilumab und 63 % unter Placebo, in PRIME2 lagen die Raten bei 57 % bzw. 51 %. Zu den häufigsten unerwünschten Ereignissen unter Dupilumab gehörten Nasopharyngitis und Kopfschmerzen. Eine Konjunktivitis trat bei 2,7 % der Teilnehmenden in PRIME bzw. 3,9 % in PRIME2 der Teilnehmenden unter Dupilumab auf (2,7 % bzw. 0 unter Placebo). Herpes-Infektionen wurden bei 5,2 % der Patientinnen und Patienten in PRIME2 beobachtet. In PRIME und unter Placebo waren es 0 %. Keine Patientin oder Patient brach die Behandlung aufgrund von Nebenwirkungen unter Dupilumab ab [3].

<sup>a</sup> WI-NRS: Worst-Itch Numeric Rating Scale: numerische Skala von 0 bis 10 für die Beurteilung des schlimmsten Pruritus

<sup>b</sup> IGA PN-S: Investigator's Global Assessment PN-Stage, definiert als Punktwert von 0 oder 1 auf der Skala welche von 0-4 reicht und die Gesamtbewertung des PN-Stadiums durch Prüferarzt bzw. Prüferärztin abbildet

<sup>c</sup> DLQI: Dermatology Life Quality Index, in welchem ein Punktwert von 0-30 erreicht werden kann

## Literatur

1. Zeidler C et al., Acta Derm Venereol 2021, 35: 738–743
2. DUPIXENT<sup>®</sup> Fachinformation, Stand August 2023
3. Yosipovitch G et al., Nat Med 2023, doi: 10.1038/s41591-023-02320-9
4. Legat FJ, Experimental Dermatol 2019, 28: 1432–1438
5. Zeidler C et al., Dermatol Clin 2018, 36: 189–197
6. Kwon CD et al., Medicines 2019, 6: 97
7. Huang AH et al., J Am Acad Dermatol 2020, 83: 1559–1565
8. Pereira MP et al., J Eur Acad Dermatol Venereol 2018, 32: 1059–1065
9. Steinke S et al., J Am Acad Dermatol 2018, 79: 457–463
10. Gwillim EC, et al., Acta Derm Venereol 2021, 101(3):adv00424
11. Pereira MP et al., J Eur Acad Dermatol Venereol 2020, 34: 2373–2383
12. Jørgensen KM et al., J Eur Acad Dermatol Venereol 2017, 31(2): e106-e107
13. Kowalski EH et al., Clin Cosmet Investig Dermatol 2019, 12: 163–172
14. Gandhi NA et al., Nat Rev Drug Discov 2016, 15: 35–50

## Indikationsstellung für Systemtherapie bei Prurigo nodularis

Bei mittelschwerer bis schwerer Prurigo nodularis liegt eine Indikation für eine Systemtherapie vor. Hierfür sind die folgenden Kriterien zu prüfen:

- Alter:  $\geq 18$  Jahre
- Diagnose: klinisch gesicherte chronische Prurigo nodularis
- Relevanter objektiver Schweregrad bestimmt anhand der Prurigolesionen (Anzahl, Aktivität und Therapierefraktärität)
- Relevante subjektive Belastung bestimmt anhand von stärkstem Pruritus in den vergangenen 24 h, Lebensqualität und Schlafqualität
- Fehlendes Therapieansprechen auf andere Maßnahmen als eine Systemtherapie

Checkliste zur Indikationsstellung ist verfügbar unter:



## Trifaroten in der Akne-Therapie

### Reduktion von atrophen Narben

*Trifaroten, ein topisches Retinoid der vierten Generation, reduzierte in der multizentrischen, doppelblinden Studie START innerhalb von 24 Wochen nicht nur die entzündlichen Läsionen, sondern auch die atrophen Narben gegenüber dem Ausgangswert deutlich. Bei beiden Studienendpunkten zeigte sich zudem eine deutliche Überlegenheit gegenüber der Anwendung eines Vehikels.*

Akne kann jahrelang andauern und bleibende Folgen haben, etwa Narbenbildung, Stigmatisierung aufgrund von sichtbaren Läsionen und einhergehend ein eingeschränktes Selbstwertgefühl [1]. Würden Kinder und Jugendliche mit moderater oder schwerer Akne nicht frühzeitig eine adäquate Therapie erhalten, hätten sie unter Umständen ein Leben lang eine Erinnerung an ihre Erkrankung, warnte Prof. Dr. Ulrike Blume-Peytavi, stellvertretende Direktorin der Klinik für Dermatologie, Venerologie und Allergologie der Charité Universitätsmedizin Berlin.

Trifaroten (Selgami<sup>®</sup>) konnte in der aktuellen multizentrischen, doppelblinden Studie START nicht nur die entzündlichen Läsionen, sondern auch atrophe Narben reduzieren [2]. Die 121 Studienteilnehmerinnen und -teilnehmer hatten zu Studienbeginn eine

moderate (90,1 %) bzw. schwere (9,9 %) Akne und wendeten über 24 Wochen in der einen Hälfte des Gesichts Trifaroten und in der anderen Hälfte ein Vehikel an. Die Narben wurden anhand einer 5-teiligen Skala beurteilt (SCAR GLOBAL Assessment; SGA-Score: 1: erscheinungsfrei, 2: nahezu erscheinungsfrei, 3: leicht, 4: mittelschwer, 5: schwer) und zu Beginn meist als leicht (52,1 %) bzw. mittelschwer (38 %) eingestuft [2].

#### Läsionen verringern – Lebensqualität verbessern

Die entzündlichen Läsionen nahmen innerhalb der 24 Wochen auf der Trifaroten-Seite um 76 %, auf der Vehikel-Seite dagegen nur um 48 % ab. Zugleich zeigte sich eine signifikant stärkere Verringerung der Gesamtzahl der atrophen Narben: sie war nach 24 Wochen bei Trifaroten-Anwendung um 5,9,

bei Vehikel-Anwendung hingegen um 2,7 gesunken ( $p < 0,0001$ ) [2].

„Wir können demnach bei einer frühzeitigen, konsequenten Behandlung der inflammatorischen Läsionen den Progress zu einer Narbenbildung reduzieren. Das ist langfristig für die Lebensqualität der Betroffenen sehr bedeutsam“, so das Fazit von Blume-Peytavi. Sie erwartet, dass die neuen Entwicklungen im künftigen Update der europäischen S3-Leitlinie zur Aknetherapie berücksichtigt werden.

#### Literatur

1. Blume-Peytavi U et al., J Eur Acad Dermatol Venereol 2020, 34:166–173
2. Galderma, data on file: manuscript in preparation

Vortrag „AKNE 2023 – neue Daten, Fakten, neuer Standard“ anlässlich des Galderma-Symposiums anlässlich der Fortbildungsveranstaltung Dermapraxis, Berlin; Veranstalter: Galderma Laboratorium GmbH, Düsseldorf; Bericht: Petra Eiden, Berlin

#### Impressum

**Redaktion:**  
Dr. Christine Leist  
Dr. Petra Stawinski

**Leitung Corporate Publishing:**  
Ulrike Hafner (verantwortlich)

**News & Views in „Die Dermatologie“**  
Band 75, Heft 1, Januar 2024

**Die Herausgeberinnen und Herausgeber der Zeitschrift übernehmen keine Verantwortung für diese Rubrik.**

**Springer Medizin Verlag GmbH**  
Heidelberger Platz 3, 14197 Berlin  
Geschäftsführung: Fabian Kaufmann,  
Dr. Cécile Mack, Dr. Hendrik Pügge

**Die Springer Medizin Verlag GmbH ist Teil der Fachverlagsgruppe Springer Nature.**

© Springer Medizin Verlag GmbH

Die Wiedergabe von Gebrauchsnamen, Handelsnamen, Warenbezeichnungen usw. in dieser Zeitschrift berechtigt auch ohne besondere Kennzeichnung nicht zu der Annahme, dass solche Namen im Sinne der Warenzeichen- und Markenschutz-Gesetzgebung als frei zu betrachten wären und daher von jedermann benutzt werden dürfen. Für Angaben über Dosierungsanweisungen und Applikationsformen kann vom Verlag keine Gewähr übernommen werden. Derartige Angaben müssen vor der Anwendung im Einzelfall anhand anderer Literaturstellen auf ihre Richtigkeit überprüft werden.

## Atopische Dermatitis

### 4-Jahres-Daten: IL-13-Inhibitor bleibt wirksam und sicher

*Bei chronischen Erkrankungen wie der atopischen Dermatitis sind langfristig wirksame und sichere Therapieoptionen wichtig. Diese Ansprüche konnte ein Interleukin-13-Inhibitor in einer Langzeitstudie über bislang 4 Jahre erfüllen.*

Erstlinientherapie bei moderater bis schwerer atopischer Dermatitis (AD) ist eine spezifische Systemtherapie [1]. Dazu gehört auch Tralokinumab (Adtralza<sup>®</sup>), das gezielt die Bindung von Interleukin (IL)-13 an den IL-13-Rezeptor hemmt. Ein großer Vorteil dieses IL-13-Inhibitors ist nach Ansicht von PD Dr. Dr. Felix Lauffer, Dermatologe an der Klinik und Poliklinik für Dermatologie und Allergologie am Biederstein, München, dass er in der klinischen Praxis sehr

einfach anzuwenden sei. Vor Therapiebeginn sollte lediglich eine Schwangerschaft ausgeschlossen werden, sonst sei nichts zu beachten. Auch ein Therapiemonitoring entfallt. Ein weiterer Vorteil sei die Möglichkeit, das Dosisintervall zu verlängern. Nach 16 Wochen könne in-label jederzeit im zwei- oder im vierwöchentlichen Intervall weiter behandelt werden, was bei anderen Biologika nicht möglich sei, so Lauffer. Er hob zudem die zuverlässigen Ansprechraten

und das gute Sicherheitsprofil in der Langzeitanwendung hervor.

#### Hohe Wirksamkeit

Zur Wirksamkeit und Sicherheit in der Langzeitanwendung präsentierte Prof. Dr. Stephan Weidinger, Klinik für Dermatologie, Venerologie und Allergologie, Kiel, bislang unveröffentlichte 4-Jahres-Daten aus einer Interimsanalyse der Langzeitstudie ECZTEND. Darin zeigte sich, dass die in den Zulassungsstudien erreichten Be-

handlungserfolge über 4 Jahre hinweg auf hohem Niveau aufrechterhalten werden konnten. Die Behandelten erreichten im Median eine EASI (Eczema Area and Severity Index)-Verbesserung von 94,7%. Insgesamt erreichten 84,5% der Patientinnen und Patienten ein EASI-75-Ansprechen und über 60% ein EASI-90-Ansprechen. Mehr als die Hälfte von ihnen erzielte einen IGA (Investigator's

Global Assessment)-Score von 0/1. Ähnliche Ergebnisse wurden in der Subgruppenstudie ECZTRA 6 auch bei Jugendlichen (12–17 Jahre) mit moderater bis schwerer AD erreicht, so Weidinger.

#### Stabile Sicherheitsdaten

Über den vierjährigen Beobachtungszeitraum zeigten sich keine neuen Sicherheitssignale, alle Sicherheitsdaten stimmten mit

denen der placebokontrollierten Zulassungsstudien überein. Weidinger fasste zusammen, dass sowohl bei Erwachsenen als auch Jugendlichen unter kontinuierlicher Tralokinumab-Therapie „insgesamt wenige unerwünschte Ereignisse auftraten, die nicht viel häufiger als unter Placebo waren“, überwiegend als mild eingestuft wurden und nicht zu Therapieabbrüchen führten.

#### Literatur

1. Werfel T et al., 53-Leitlinie Atopische Dermatitis (AD) 2023, AWMF-Registernummer 013–027

Presseveranstaltung „LEO DermaForce: Was gibt es Neues in Sachen atopischer Dermatitis, chronischem Handekzem und Psoriasis?“ anlässlich des 32. Kongresses der European Academy of Dermatology and Venereology (EADV), Berlin; Veranstalter: LEO Pharma GmbH, Neu-Isenburg; Bericht: Jenny Gisy, München

## Hidradenitis suppurativa

### Nachhaltige Krankheitskontrolle anstreben

Seit 2023 ist der Interleukin-17A-Inhibitor Sekukinumab erst das zweite zugelassene Biologikum zur Therapie der mittelschweren bis schweren Hidradenitis suppurativa (HS), berichtete Prof. Dr. Falk Bechara, Leitender Oberarzt der Abteilung Dermatochirurgie am Universitätshautklinikum Bochum.

Für komplexe Erkrankungen wie HS hat es lange keine therapeutischen Fortschritte gegeben, doch das Blatt hat sich gewendet. Als einen vielversprechenden Kandidaten aus der aktuellen Forschungspipeline, der ebenfalls die IL (Interleukin)-17-Achse adressiert, nannte Bechara den Wirkstoff Bimekizumab. Die IL-17A- und IL-17F-Inhibition mit Bimekizumab zeigte in den Phase-III-Studien BE HEARD I und II ermutigende Ergebnisse gegenüber Placebo, so Bechara.

#### 1-Jahres-Ergebnisse der Studien SUNSHINE und SUNRISE

Dass Sekukinumab (Cosentyx®) ebenfalls relevante Verbesserungen der Anzeichen und Symptome bei HS erzielt, verdeutlichte der Experte mit 1-Jahres-Ergebnissen aus den Phase-III-Studien SUNSHINE und SUNRISE [1]. Gepoolte Analysen ergaben eine HiSCR-Rate (hidradenitis suppurativa clinical response; u.a. mindestens 50%ige Reduktion von Abszessen und entzündlichen

Knötchen) von 43,7% in der Kohorte unter Secukinumab (Q2W, 300 mg) in Woche 16. Dieser Anteil stieg im Therapieverlauf bis Woche 52 auf 61,0% an. Etwa 80% der Behandelten unter Secukinumab Q2W blieben in dieser Zeit frei von einem Krankheitsschub. Schmerzen konnten ebenfalls deutlich reduziert werden. So lagen die NRS (numerische Rating-Skala)-30-Anteile (definiert als mindestens 30%ige Reduktion des Schmerzes oder Verbesserungen um mindes-

tens 2 Einheiten im Vergleich zum Ausgangswert) in Woche 16 zum Beispiel bei 36,6% und in Woche 52 bei 52,3%. Es wurden keine neuen Sicherheitssignale unter einer HS-Therapie mit Secukinumab beobachtet, ergänzte Bechara [1].

#### Literatur

1. Kimball AB et al., Lancet 2023, 401:747–761

Symposium „Reimagining immunology: Discovering new horizons in HS“ anlässlich des 32. Kongresses der European Academy of Dermatology and Venereology (EADV), Berlin; Veranstalter: Novartis Pharma GmbH, Nürnberg; Bericht: Dr. Christine Willen, Cloppenburg

## Plaque-Psoriasis

### Aktuelle 3-Jahres-Daten zu Deucravacitinib

Neue Langzeitdaten einer Extensionsstudie zeigen ein anhaltendes klinisches Ansprechen der Patientinnen und Patienten nach 3 Jahren kontinuierlicher Behandlung mit Deucravacitinib. Zudem erwies sich das Sicherheitsprofil als konsistent; neue Sicherheitssignale wurden nicht beobachtet.

Die Sicherheit und Wirksamkeit des selektiven Tyrosinkinase-2 (TYK2)-Inhibitors Deucravacitinib (Sotyktu®) wurde in 2 einjährigen Phase-III-Studien (POETYK PSO-1 und POETYK PSO-2) gegenüber Placebo und Apremilast überprüft [1,2]. Im Anschluss an diese Studien wurden insgesamt 1.221 erwachsene Patientinnen und Patienten mit mittelschwerer bis schwerer Plaque-Psoriasis in die laufende Studie POETYK PSO-

LTE (LTE: long-term extension) aufgenommen und erhielten offen Deucravacitinib in einer Dosierung von 6 mg einmal täglich.

#### Anhaltende Wirksamkeit, konsistentes Sicherheitsprofil

Nach 148 Behandlungswochen wurden die klinischen Ansprechraten bei kontinuierlicher Behandlung aufrechterhalten und betrogen unter Verwendung einer modifizierten Non-Responder-Im-

putation (mNRI) 73,2%, gemessen anhand des Psoriasis Area and Severity Index (PASI) 75 [3]. Einen PASI 90 erreichten 48,1% der Teilnehmerinnen und Teilnehmer und 54,1% wiesen einen Static-Physician-Global-Assessment (sPGA)-Wert von 0 oder 1 auf.

Es fanden sich keine erhöhten Raten an unerwünschten Ereignissen (UE) oder schwerwiegenden UE im zeitlichen Verlauf [3]. Neue Sicherheitssignale wurden eben-

falls nicht beobachtet. „Die neuen 3-Jahres-Daten unterstreichen die langfristige Wirksamkeit und das gut etablierte Sicherheitsprofil von Deucravacitinib“, sagte Dr. April Armstrong, University of California in Los Angeles, USA.

#### Literatur

1. Armstrong AW et al., J Am Acad Dermatol 2023, 88:29–39
2. Strober B et al., J Am Acad Dermatol 2023, 88:40–51
3. EADV-Kongress Berlin 2023, Präsentation #FC02.7

Symposium „There's a New Player on the Field: Understanding the role of TYK2, from Pathogenesis to Clinical Outcomes in Psoriasis“ anlässlich des 32. Kongresses der European Academy of Dermatology and Venereology (EADV), Berlin; Veranstalter: Bristol Myers Squibb GmbH & Co.KG, München; Bericht: Dr. Marion Hofmann-Aßmus, Fürstenfeldbruck

**Verlag:** Springer Medizin Verlag GmbH, Heidelberger Platz 3, 14197 Berlin (Betriebsstätte Heidelberg: Springer Medizin Verlag GmbH, Tiergartenstraße 17, 69121 Heidelberg; Tel. +49 6221/487-0) [www.springermedizin.de](http://www.springermedizin.de)  
**Geschäftsführung:** Fabian Kaufmann, Dr. Cécile Mack, Dr. Hendrik Pugge  
**Director Journals & ePublishing:** Dr. Paul Herrmann (v.i.S.d.P.)  
**Head of Journals & ePublishing 3:** Dr. Nataša Djordjević  
**Director Editorial Processes:** Dr. Frank Sommerauer  
**Head of Educational Publishing:** Martina Siedler  
**Managing Editor Die Dermatologie:** Dr. Julie Kind, Tel. -8724, Fax -68724, [julie.kind@springernature.com](mailto:julie.kind@springernature.com)  
**Eingangsredaktion:** Jennifer Goerentz, Tel -8477, Fax -68477, [Jennifer.Goerentz@springernature.com](mailto:Jennifer.Goerentz@springernature.com)  
**Project Coordinator:** Sarah Kurila, [sarah.kurila@springernature.com](mailto:sarah.kurila@springernature.com)  
**Gesamtleitung Corporate Publishing:** Ulrike Hafner (Adressdaten jeweils wie Betriebsstätte Heidelberg)  
**Anzeigen:** Jens Dessin (Leitung Sales & Advertising); Jenny Päper, [jenny.paeper@springernature.com](mailto:jenny.paeper@springernature.com), Tel. +49 30/82787-5178, [www.mediadaten.springermedizin.de](http://www.mediadaten.springermedizin.de)  
**Druck:** Wilco B.V., Vanadiumweg 9, 3812 PX Amersfoort. Printed in the Netherlands  
**Erscheinungsweise:** monatlich  
**Papierausgabe:** ISSN 2731-7005, gedruckt auf säurefreiem Papier.  
**Elektr. Ausgabe:** ISSN 2731-7013  
 Die elektronische Version finden Sie unter [www.springermedizin.de/die-dermatologie](http://www.springermedizin.de/die-dermatologie)  
 Hinsichtlich der aktuellen Version eines Beitrags prüfen Sie bitte immer die Online-Version der Publikation.  
**Eigentümer & Copyright:** © Springer Medizin Verlag GmbH, ein Teil von Springer Nature 2024  
 Die Zeitschrift sowie alle in ihr enthaltenen einzelnen Beiträge und Abbildungen sind urheberrechtlich geschützt. Jede Verwertung, die nicht ausdrücklich vom Urheberrechtsgesetz zugelassen ist, bedarf der vorherigen schriftlichen Zustimmung des Verlags. Das gilt insbesondere für Vervielfältigungen, Bearbeitungen, Übersetzungen, Mikroverfilmungen und die Einspeicherung und Verarbeitung in elektronischen Systemen.  
**Preis für ein Individualabonnement inkl. Online-Basis-Lizenz 2024:** (12 Hefte) EUR 409,- (unverb. Preisempfehlung inkl. gesetzlicher MwSt.) zzgl. Versandkosten (Deutschland: EUR 36,-, Ausland: EUR 75,-).  
**Einzelheftpreis 2024:** EUR 47,- (unverb. Preisempfehlung inkl. gesetzlicher MwSt.) zzgl. Versandkosten.  
**Für Ärztinnen und Ärzte in Weiterbildung** ermäßigt sich 2024 der Bezugspreis auf jährlich EUR 245,40 (unverb. Preisempfehlung inkl. gesetzlicher MwSt., Nachweis über Studium/Ausbildung erforderlich) zzgl. Versandkosten (Deutschland: EUR 36,-, Ausland: EUR 75,-).  
**Institutspreis inkl. Online-Basis-Lizenz 2024:** (12 Hefte) EUR 1273,- (unverb. Preisempfehlung zzgl. gesetzlicher MwSt.) zzgl. Versandkosten (Deutschland: EUR 36,-, Ausland: EUR 75,-). Der Bezugspreis ist im Voraus zu zahlen. Das Abonnement kann bis 30 Tage vor Ende des Bezugszeitraums gekündigt werden.  
**Bestellungen oder Rückfragen** nimmt jede Buchhandlung oder der Verlag entgegen.  
**Springer Nature Customer Service Center GmbH**, Tiergartenstraße 15, 69121 Heidelberg, Tel. +49 62 21-345-4303, Fax +49 62 21-345-4229, [Leserservice@springernature.com](mailto:Leserservice@springernature.com) (Mo.–Fr. 9.00 Uhr bis 17.00 Uhr)

## Kontakt

**Haben Sie Fragen, Anmerkungen, Lob oder Kritik?**

**So erreichen Sie den Verlag:**

**Fragen zum Abonnement / Adressänderungen / Online-Zugang**

Springer Nature Customer Service Center GmbH  
 Tiergartenstraße 15, 69121 Heidelberg  
 Tel.: +49 (0)6221/345-4303, Fax: +49 (0)6221/345-4229,  
 Montag bis Freitag, 9.00 Uhr bis 17.00 Uhr  
 E-Mail: [Leserservice@springernature.com](mailto:Leserservice@springernature.com)

**Wichtiger Hinweis:** Zeitschriften werden nicht automatisch im Rahmen eines Nachsendeantrags berücksichtigt.  
 Bitte informieren Sie unseren Kundenservice daher frühzeitig über Adressänderungen.

**Redaktion Springer Medizin Verlag:**

Dr. Julie Kind  
 Springer Medizin Verlag GmbH,  
 Tiergartenstraße 17, 69121 Heidelberg,  
 Tel.: +49 (0)6221/487-8724,  
 E-Mail: [julie.kind@springernature.com](mailto:julie.kind@springernature.com)

**Autorinnen und Autoren** können unter bestimmten Voraussetzungen an der Ausschüttung der Bibliotheks- und Fotokopiertantiemen teilnehmen. Einzelheiten bei VG WORT, Abt. Wissenschaft, Goethestraße 49, 80336 München.  
**Angaben über Dosierungsanweisungen** und Applikationsformen sind anhand anderer Literaturstellen oder der Packungsbeilage auf ihre Richtigkeit zu überprüfen. Der Verlag übernimmt keine Gewähr.  
**Gendergerechte Sprache:** Der Verlag veröffentlicht die Beiträge in der von den Autorinnen und Autoren gewählten Genderform. Die Verwendung einer angemessenen gendergerechten Sprache, um Menschen in ihrer Vielfalt wertschätzend anzusprechen, wird begrüßt.

Indexed in Current Contents and Medline



**LA-MED**  
 geprüft Facharzt-Studie 2020

+++ Bitte beachten Sie die geänderten Bezugsbedingungen 2024 +++

## Vorschau Heft 2 · Februar 2024

**Leitthema**

### Klimawandel und Haut

Redaktion: C. Traidl-Hoffmann · S. M. John, A. Zink

- Allergien
- Hautkrebs durch solare UV-Strahlung am Arbeitsplatz
- Klimawandel und Typ-I-Allergien im Beruf

- Globale Umweltveränderungen und die epitheliale Barrier hypothesis
- Insektengiftallergien

**CME Zertifizierte Fortbildung**

Entzündliche Dermatosen

(Änderungen vorbehalten)

