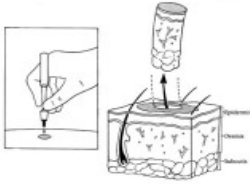




Lichen sclerosus Score

Gründe für eine Biopsie:
bei Verdacht auf Krebsvorstufe
bei Unsicherheit der Diagnose



Bei hohem LS-Score und
fehlendem Verdacht auf
Krebsvorstufe kann auf eine
Biopsie verzichtet werden

| Ärztliche Beurteilung: Klinischer Score | | | |
|---|-------------------------------|-------------------------------|-------------------------------|
| | Keine | Wenig | Ausgeprägt |
| ▶ Erosionen | <input type="checkbox"/> 0 | <input type="checkbox"/> 1 | <input type="checkbox"/> 2 |
| ▶ Hyperkeratose | <input type="checkbox"/> 0 | <input type="checkbox"/> 1 | <input type="checkbox"/> 2 |
| ▶ Rhagaden | <input type="checkbox"/> 0 | <input type="checkbox"/> 1 | <input type="checkbox"/> 2 |
| ▶ Synechien | <input type="checkbox"/> 0 | <input type="checkbox"/> 1 | <input type="checkbox"/> 2 |
| ▶ Stenose | <input type="checkbox"/> 0 | <input type="checkbox"/> 1 | <input type="checkbox"/> 2 |
| ▶ Atrophie | <input type="checkbox"/> 0 | <input type="checkbox"/> 1 | <input type="checkbox"/> 2 |

Bei LS-Score 4: Wahrscheinlichkeit für Lichen sclerosus > 90%

Günthert et al. 2012 J Sex Med
Naswa et al. 2015 Ind J Sex Transm Dis



www.gyn-zentrum.ch

Glossar

- Erosionen: Nicht blutender Substanzverlust der Haut oder Schleimhaut.
- Hyperkeratose: übermäßige Verhornung der Haut. Die äußerste Schicht der Oberhaut wird großflächig oder auch nur punktuell dicker.
- Rhagaden: narbenlos abheilender spaltförmiger Einriss in die Haut infolge Überdehnung bei herabgesetzter Elastizität (z.B. aufgrund Austrocknung, Kälte oder bei Neurodermitis).
- Synechien: bindegewebsartige Verwachsungen bzw. Verklebungen zweier Gewebeschichten, die normalerweise voneinander getrennt sind.
- Stenose: Verengung
- Atrophie: Volumen- oder Grössenabnahme

Sehen Sie auch unsere Dokumente

- « Biopsien – notwendig / angebracht? »
- « Fakten rund ums Kortison »
- « Deutsche Kurzfassung der Europäischen Behandlungsleitlinien »

unter www.lichensclerosus.ch, Lasche Information auch für Ärzte