

# LICHEN SCLEROSUS sui genitali – una malattia cronica della pelle spesso misconosciuta



**Bettina FISCHER**

Consiglio direttivo  
Associazione Lichen Sclerosus  
CH-4310 Rheinfelden  
vorstand@lichensclerosus.ch  
www.lichensclerosus.ch



**Prof. Dr. Andreas GÜNTHERT**

Specialista in ginecologia e ostetricia  
Focus su chirurgia ginecologica e  
ginecologia oncologica  
gyn-zentrum ag  
CH-6006 Lucerna, Haldenstrasse 11  
info@gyn-zentrum.ch  
www.gyn-zentrum.ch

Traduzione italiana: Martina Franscini



**Il Lichen Sclerosus (LS) è una malattia infiammatoria cronica della pelle, che appartiene probabilmente alla categoria delle malattie autoimmuni. Questa patologia dermatologica concerne soprattutto donne adulte, ma anche senz'altro bambine, uomini e maschietti. Nella prima infanzia, spesso viene confusa con la dermatite da pannolino o con le infezioni micotiche. Il Lichen Sclerosus distrugge il tessuto connettivo elastico e porta, se non trattato, a modificazioni anatomiche della pelle. Con una diagnosi tempestiva e adeguati trattamenti con potentissimi corticoidi o, come seconda scelta, degli antagonisti della calcineurina applicati localmente, si può bloccare o perlomeno rallentare il proseguire della malattia presso le bambine. Il Lichen Sclerosus presso i maschietti va spesso di pari passo con una marcata fimosi. Una circoncisione completa in generale può portare ad una remissione completa della malattia. Una diagnosi tempestiva ed i trattamenti adeguati sono fondamentali presso entrambi i sessi per il mantenimento della qualità di vita.**

## Cause e diagnosi

Non è chiarita la causa precisa del Lichen Sclerosus, ma probabilmente vi giocano un ruolo le componenti autoimmuni, genetiche e ormonali. Una barriera cutanea alterata (neurodermite) pare favorisca l'insorgere della malattia (Becker 2013). Nel decorso, si giunge alla trasmissione dell'infiammazione tramite cellule T attraverso un coinvolgimento vascolare. La diagnosi precoce è molto difficile, non esistono esami del sangue a riguardo e nemmeno i campioni di tessuto possono dare una chiarezza definitiva nei primi stadi della malattia (Regauer et al. 2005). Visto il loro effetto considerato traumatizzante, sono piuttosto da non prendere in considerazione le biopsie presso le bambine. Il Lichen Sclerosus può perciò venir diagnosticato nei suoi inizi, unicamente attraverso la sintomatologia e piccole modificazioni cutanee (Günthert et al. 2012; Sheinis et al. 2018). Presso i maschietti si effettua la diagnosi clinica attraverso l'istologia che dovrebbe venir eseguita in qualsiasi caso di dubbio (Becker 2011).

La malattia cronica ha un decorso recidivante, i cui attacchi possono essere provocati da traumi nella zona genitale e stress. Dei pazienti riferiscono che cibo piccante, oppure bevande acidule o agrumi, possono peggiorare i sintomi.

## LS nelle bambine

La vulva è l'organo genitale esterno della donna, esso include labbra, clitoride come pure il suo prepuzio, l'entrata della vagina inclusa l'uretra esterna e il perineo fino alla parte anteriore dell'ano. Purtroppo, si utilizza poco il termine "vulva" nel linguaggio corrente. Meno del 50% delle donne utilizza questa parola per indicare la parte esterna dei propri genitali. Un organo che quasi non esiste culturalmente, rende difficile anche la descrizione specifica dei disturbi per le presone colpite. Persino i ginecologi sono spesso poco formati per le malattie vulvari. Se poi, ad essere colpite da LS, sono bambine piccole e giovani ragazze, la questione non diventa certo più facile. La malattia cronica del Lichen Sclerosus viene spesso considerata in parte erroneamente "una malattia delle donne vecchie", perciò molti pediatri non sono ferrati in materia del suo quadro clinico. I ricorrenti pruriti e bruciori, l'irritazione come pure indolenzimenti diffusi del basso ventre ed il frequente grattare le zone intime, significano una situazione ardua per il paziente, il medico e tutta la famiglia, i sintomi vengono spesso identificati carentemente e mal interpretati come dermatite da pannolino. Sospette e ripetute infezioni micotiche, che in realtà non lo sono, o ipotetiche infezioni alla vescica, sono pure esse spesso dei disturbi che fanno parte del quadro clinico presso le bambine. Possono anche manifestarsi delle costipazioni.



Foto: il "tipico 8 rovesciato" attorno alla vulva e all'ano di una ragazzina

## LS nei maschietti

Il Lichen Sclerosus presso i maschietti colpisce in quasi tutti i casi il pene con una sclerotizzazione della pelle. La fimosi acquisita è causata prevalentemente da un LS. Il prurito ed i dolori, quali sintomi, sono meno centrali che nelle bambine. In casi più gravi può insorgere una disuria.

La diagnosi di un LS nei maschietti, come pure nelle ragazzine, avviene spesso tardivamente e solo dopo l'invio presso uno specialista o un consulto specializzato.

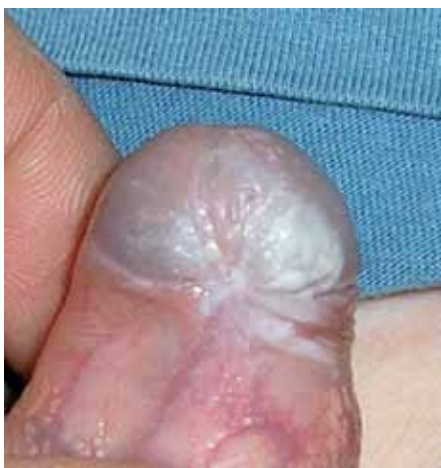

Foto: con prepuzio ancora riponibile si può riconoscere chiaramente nella zona perifrenulare la presenza di un frenulum breve.

## Frequenza

Il Lichen Sclerosus è certamente più frequente di quanto riportato nella letteratura. Presso le donne in menopausa, la diagnosi viene effettuata all'incirca in una su 30 (Goldstein et al.2006). Ciononostante, la

malattia appare spesso già molto prima nella modalità meno caratteristica fatta unicamente di prurito o irritazione dell'uretra che vengono spesso mal interpretati quali infezioni da fungo o cistite presso le donne adulte più giovani (Christmann-Schmid et al. 2018). La malattia colpisce anche più frequentemente di quanto stimato le bambine ed i maschietti, l'incidenza è sottovalutata per entrambi i sessi. Si suppone una prevalenza del 1/900 presso i bambini, mancano studi epidemiologici. Un picco dell'insorgere della malattia presso le bambine piccole e le ragazzine prepuberali, lo si trova attorno ad una media dei cinque anni (Poindexter e Morell 2007), presso i maschietti invece il culmine si aggira attorno all'età della scolarizzazione (7 anni). Il LS è, secondo la letteratura scientifica, determinato da una predisposizione familiare valutata attorno al 10-30%, invece, secondo dati non pubblicati, si riscontrano ulteriori 50% casi di parenti pure essi affetti dalla patologia.

## Sintomi nelle ragazzine

Nelle bambine si nota spesso una modificazione cutanea biancastra che forma un 8 attorno all'ano e alla regione genitale. Non di rado si può notare nello stadio precoce della malattia, una pelle lucida ed arrossata con o senza macchie di depigmentazione. Fessure, ragadi e sanguinamenti così come pure dolori durante la defecazione, sono ulteriori indicativi sintomatici accanto al forte prurito.

## Sintomi nei ragazzini

In molti casi, nei maschi, si nota nella prima visita una cicatrizzazione sclerotica di un bianco porcellana del prepuzio distale, un tipico anello bianco. Nel proseguire della malattia possono venir colpiti anche il meato e l'uretra.

## Terapia standard

Dato che si tratta probabilmente di una malattia autoimmune, l'obiettivo terapeutico consiste nel frenare localmente il sistema immunitario. A tale scopo sono indicati potenti corticoidi, come il clobetasol propinato o il mometasone fuorat sotto forma di pomate. Preparati al cortisone blandi (per es idrocortisone) non danno benefici nel trattamento della malattia. Nel caso non vengano tollerati i potenti corticoidi o qualora si rivelano inefficaci, si può, come seconda

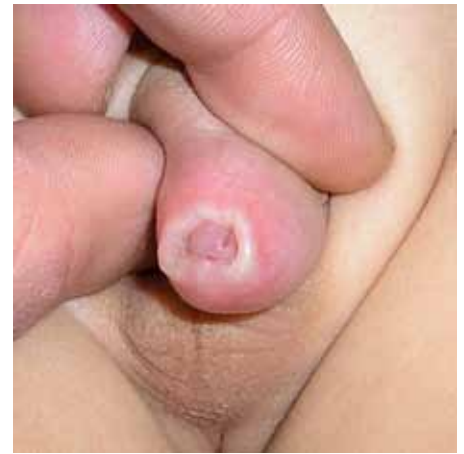

Foto: tipica fimosi a cicatrizzazione biancastra in un bambino con Lichen Sclerosus

scelta, optare per altri composti immunosoppressori quali per es. il tacrolimus o il pimecrolimus (Kirtschig et al. 2015; Lewis et al. 2018). Dopo la prima diagnosi, o nel caso di attacchi recidivanti, deve venir effettuato un trattamento quotidiano sull'arco di più settimane. Parallelamente è necessaria una cura quotidiana con creme unguenti e una igiene intima molto delicata. Devono venir evitati fattori scatenanti come vestiario troppo stretto, che sfrega e sellini di bicicletta troppo duri.

## Associazione

### Lichen Sclerosus



L'Associazione Lichen Sclerosus ha sede in Svizzera ed è attiva in molti paesi.

I suoi obiettivi sono:

- Chiarimento nelle cerchie mediche specializzate (relazioni sul tema e stand informativi ai congressi)
- Chiarimento e sensibilizzazione al tema presso la stampa e nei media televisivi
- Informazione degli esperti pubblicamente accessibili
- Riunioni annuali e workshops per interessati
- Una piattaforma protetta di interazione e gruppi di interscambio per persone affette da LS come pure per genitori di bambini e teenager colpiti dalla malattia
- Flyer per l'autoesame, flyer di chiarimento, flyer dell'associazione, schemi di terapia
- Libro di delucidazione "Giulia e le conchiglie" in Italiano, tedesco, francese e inglese

Ulteriori informazioni sotto

[www.lichensclerosus.ch](http://www.lichensclerosus.ch)

[www.juckenundbrennen.ch](http://www.juckenundbrennen.ch)

contatto: [office@lichensclerosus.ch](mailto:office@lichensclerosus.ch)

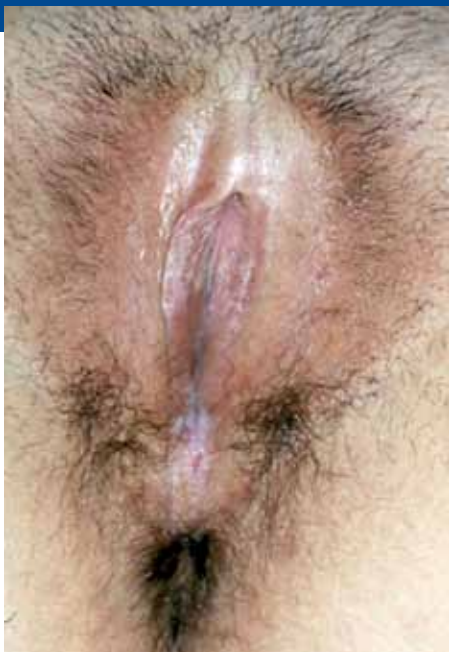

Foto: LS in una giovane donna con restringimento prepuziale, strappi nel perineo e tipica infezione da lichen (striature bianche)

I genitori di ragazze colpite, dovrebbero, a partire da una certa età e con l'aiuto di uno specchietto, istruirle sulle strutture anatomiche e seguirle nel percorso terapeutico. Non tutti gli autori consigliano una terapia di mantenimento dopo la risoluzione della fase acuta, ciononostante ci sono più studi che dimostrano che, dopo aver interrotto la terapia, il 50% degli adulti colpiti avrà di nuovo una ricaduta nei sei mesi a seguire. Per contro non sono conosciuti effetti collaterali di una terapia al cortisone locale applicata correttamente. Nei maschi si consiglia una circoncisione completa per evitare il proseguire della malattia sul glande e nell'uretra. Si può provare un trattamento conservativo, analogamente come dalle bambine, con corticosteroidi topici, un successo definitivo è tuttavia auspicabile e deve venir controllato regolarmente. Non sono al momento ancora disponibili esperienze certe a lungo termine, perché anche con la circoncisione non forzosamente è terminata la cura, nella maggior parte dei casi però si può contare su una remissione a partire da quel momento (Becker 2011).

## Terapie alternative/aggiuntive

Per i genitori di bambini colpiti, così come pure per molti medici, vi è la preoccupazione infondata rispetto ad un trattamento col cortisone a lungo termine. Anche i farmacisti talvolta sconsigliano una terapia di lunga durata al momento di consegnare la pomata.

Sono state effettuate diverse indagini, dove si utilizzavano metodi alternativi come preparati di vitamina o di ormoni oppure l'utilizzo di raggi UVA. Importante, come già accennato sopra, è accompagnare sempre con un prodotto liporestitutivo ed una igiene intima accurata e delicata. Questo significa anche cambiare i costumi da bagno umidi, evitare i bagnoschiuma, ungere la zona prima e dopo aver nuotato nell'acqua clorata e dopo la minzione. Non dovrebbero venir utilizzati saponi profumati per la doccia e niente carta da gabinetto colorata (meglio di tutto lavare unicamente con acqua). L'igiene intima diventa una sfida per le teenager quando appaiono le prime mestruazioni e nei primi rapporti sessuali. Con l'avanzare dell'età si arriva non di rado a modificazioni anatomiche e a disturbi dovuti al LS che portano a problemi nella sessualità. Teenager colpite dovrebbero in tal senso avere, se necessario un accompagnamento psicologico.

## Decorso e prognosi

Se non riconosciuto, il LS porta all'incollamento, fusione del prepuzio clitorideo e delle piccole labbra, in definitiva, a distruzioni irreversibili della vulva e restringimento dell'introito vaginale. Spesso i sintomi spariscono durante la pubertà, per una parte delle ragazze colpite, i disturbi si manifesteranno di nuovo anni dopo. Un LS non trattato, porta non di rado nell'età adulta a problemi nella coppia

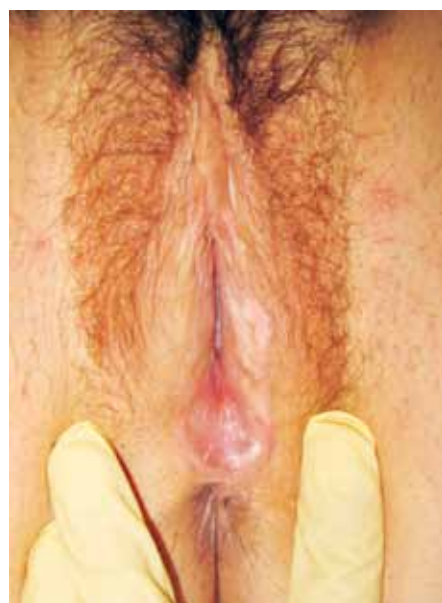

Foto: LS in una giovane donna, mancanza delle piccole labbra, l'introito è cicatrizzato posteriormente, il labbro grande sinistro è discretamente infettato dal Lichen.

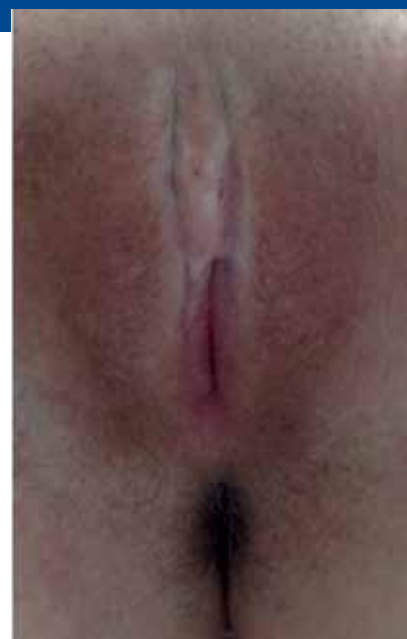


Foto: LS in stadio avanzato con incollamenti importanti e infezioni da Lichen

(sessualità limitata e dolorosa) e ad un aumentato rischio di sviluppare un cancro (ca. 4-6%). Una corretta terapia a lunga durata, accompagnata da una buona cura, può fermare il processo della malattia nella maggior parte dei casi e ridurre il rischio di cancro ai valori normali (Lee et al. 20015). Mancano a riguardo dati e risultati per ragazze affette da LS. Regolari controlli trimestrali a lunga durata sono consigliati. Nei maschietti è probabile una guarigione della malattia in seguito alla circoncisione completa. Post operativamente può svilupparsi una sclerotizzazione del meato urinario; dopo una circoncisione parziale o nei pazienti adiposi possono svilupparsi delle recidive. Nel caso di sospettata stenosi del meato è suggerito un chiarimento e approfondimento tramite uroflussimetria. Consigliati anche dei regolari controlli su lunga durata e, se necessario, un trattamento topico supplementare prescritto da un esperto. Si necessitano ulteriori ricerche per chiarire la patogenesi (Becker 2011)

## Associazione Lichen Sclerosus

Accanto agli effetti fisici, specialmente nei bambini, nei teenager e nei loro genitori, vi sono implicazioni psicologiche che giocano un grande ruolo. Alle famiglie colpite è consigliato informarsi anche al di fuori dei consulti specialistici e coltivare l'interscambio con altri genitori che hanno a da convivere col LS. Dal 2013 l'associazione svizzera, che però è attiva anche in molti altri paesi, offre una esaustiva piattaforma di informazione da parte di esperti così come pure un reciproco mettere in contatto regionalmente i genitori, dei forum, dei gruppi di interscambio, dei workshops e dei congressi ([www.lichensclerosus.ch](http://www.lichensclerosus.ch)).



### Libro di chiarificazione "Giulia e le conchiglie"

Il libro di delucidazione per bambini "Giulia e le conchiglie" avviato dall'Associazione Lichen Sclerosus, offre e facilita ai genitori un approccio alla malattia, trasmettendo contemporaneamente alle bambine colpite, attraverso un linguaggio adatto ed uno stile ludico, informazioni e ottimismo nei confronti del Lichen Sclerosus e le terapie adeguate. L'Associazione offre, oltre ad un forum per genitori, anche un forum protetto per adolescenti che, con l'avvento della pubertà, spesso si chiudono completamente in sé stesse rispetto al tema.

#### Literatur

Becker K: Lichen sclerosus in boys. *Dtsch Arztl int* 2011; 108(4): 53-8, DOI:10.3238/aerztebl.2011.0053

Becker K, Meissner V, Farwick W, Bauer R, Gaiser MR: *Br J Dermatol*. 2013 Feb;168(2):362-6

Christmann-Schmid C, Hediger M, Gröger S, Krebs J, Günthert AR; In cooperation with the Verein Lichen Sclerosus. Vulvar lichen sclerosus in women is associated with lower urinary tract symptoms. *Int Urogynecol J* 2018; 29:217-221.

Goldstein AT, Marinoff SC, Christopher K, Srodon M. Prevalence of vulvar lichen sclerosus in a general gynecology practice. *J Reprod Med* 2005; 50: 477-80.

Kirtschig G, Becker K, Günthert A, Jasaitiene D, Cooper S, Chi CC, Kreuter A, Rall KK, Aberer W, Riechardt S, Casabona F, Powell J, Brackenburg F, Erdmann R, Lazzeri M, Barbagli G, Wojnarowska F. Evidence-based (S3) Guideline on (anogenital) Lichen sclerosus. *J Eur Acad Dermatol Venereol* 2015;29:e1-43.

Lee A, Bradford J, Fischer G. Long-term Management of Adult Vulvar Lichen Sclerosus: A Prospective Cohort Study of 507 Women. *JAMA Dermatol* 2015; 151:1061-7.

Lewis FM, Tatnall FM, Velangi SS, Bunker CB, Kumar A, Brackenburg F, Mohd Mustapa MF, Exton LS. British Association of Dermatologists guidelines for the management of lichen sclerosus, 2018. *Br J Dermatol* 2018; 178:839-853.

Poindexter u. Morell 2007: *Pediatr Ann*. 2007 Dec;36(12):785-91.

Regauer S, Liegl B, Reich O. Early vulvar lichen sclerosus: a histopathological challenge. *Histopathology* 2005; 47:340-7. Review.

Sheinis M, Selk A. Development of the Adult Vulvar Lichen Sclerosus Severity Scale-A Delphi Consensus Exercise for Item Generation. *J Low Genit Tract Dis*. 2018; 22:66-73.